

اثر محافظتی تمرین استقامتی و کروسین بر تغییرات بافتی قشر مخ در مدل جانوری اعتیاد با مت آمفتامین

سودابه نوراله پورا^۱، آسیه عباسی دلویی^۲، سید جواد ضیاءالحق^۳، علیرضا برای^۴

تاریخ دریافت: ۱۴۰۲/۰۱/۲۶ تاریخ پذیرش: ۱۴۰۲/۰۶/۲۵

چکیده

هدف: هدف از پژوهش حاضر بررسی اثر محافظتی تمرین استقامتی و کروسین بر تغییرات بافتی قشر مخ در مدل جانوری اعتیاد با مت آمفتامین بود. **روش:** در این پژوهش تجربی، ۴۰ موش صحرایی ماده نژاد ویستار از دانشگاه علوم پزشکی شاهرود با وزن ۱۶۰-۱۴۰ گرم در پنج گروه کنترل سالم، مت آمفتامین، مت آمفتامین تمرین هوازی، مت آمفتامین و کروسین، مت آمفتامین، کروسین و تمرین هوازی قرار گرفتند. مت آمفتامین به میزان ۱۵ میلی گرم و به مدت ۴ روز هر ۱۲ ساعت برای ایجاد مدل جانوری اعتیاد به صورت صفاقی تزریق شد. همچنین، دوز مصرفی کروسین برای نمونه‌ها ۴۰ یا ۸۰ میلی گرم بر کیلوگرم به صورت صفاقی تزریق شد که با آب مقطر ترکیب و طی ۵ روز انجام شد. برنامه تمرین هوازی شامل دویدن روی تردمیل ۱۲-۱۵ متر در دقیقه، پنج روز هفته به مدت هشت هفته اجرا شد. پس از بیهوشی، کالبد شکافی انجام شد و نمونه‌های بافت قشر مخ گرفته شد. برای تحلیل داده‌ها از آزمون کروسکال والیس و مقایسه مقادیر رتبه‌ها استفاده شد. **یافته‌ها:** نتایج نشان داد در مدل جانوری اعتیاد با مت آمفتامین بی‌نظمی بافتی و سلولی، تغییر شکل و اندازه نورون‌های هرمی و کاهش تعداد سلول‌های میکروگلیا در مقایسه با گروه کنترل مشاهده شد. تمرین استقامتی، مصرف مکمل کروسین و تمرین هوازی به همراه مصرف مکمل کروسین با بهبود تغییرات بافتی و سلولی در بافت قشر مخ در مدل جانوری اعتیاد با مت آمفتامین در مقایسه با گروه مت-آمفتامین همراه بود. **نتیجه‌گیری:** به نظر می‌رسد تمرین هوازی و مکمل کروسین بتواند به کاهش آسیب بافتی و بهبود عوامل عصبی قشر مخ در مدل جانوری اعتیاد با مت آمفتامین کمک کند.

کلیدواژه‌ها: مت آمفتامین، تمرین هوازی، کروسین، بافت قشر مخ، مدل جانوری

۱. دانشجوی دکتری، گروه فیزیولوژی ورزشی، واحد آیت الله آملی، دانشگاه آزاد اسلامی، آمل، ایران

۲. نویسنده مسئول: دانشیار، گروه فیزیولوژی ورزشی، واحد آیت الله آملی، دانشگاه آزاد اسلامی، آمل، ایران. پست

الکترونیک: Abbasi.dalooi@gmail.com

۳. استادیار، گروه فیزیولوژی ورزشی، واحد شاهرود، دانشگاه آزاد اسلامی، شاهرود، ایران.

۴. دانشیار، گروه فیزیولوژی ورزشی، واحد آیت الله آملی، دانشگاه آزاد اسلامی، آمل، ایران

مقدمه

مت آمفتامین از داروهای محرک سیستم عصبی مرکزی است که بسیار اعتیاد آور می باشد و مصرف آن، ترشح دوپامین، سروتونین و نوراپی نفرین را در سیناپس های عصبی در مغز به شدت افزایش می دهد و به تحریک سلول های مغزی منجر می شود. این ماده یکی از شایع ترین محرک های با توان وابستگی بالاست که مورد مصرف قرار می گیرد (صفاهی، واعضی، شاجبعی، شرفی و خاکساری، ۲۰۱۸). نشان داده شده که مصرف این مواد مخدر در سطح جهان به سرعت در حال افزایش است. بر اساس گزارش های جهانی، در صورت تداوم نرخ رشد جاری جمعیت در جهان، تعداد مصرف کنندگان غیرقانونی تا سال ۲۰۵۰ میلادی با افزایش ۲۵ درصدی مواجه خواهد شد (صداقت، احمدی، مختاری و صرافی فروشانی، ۱۴۰۲). از طرفی، در میان افراد مصرف کننده، اعتیاد زنان به دلیل نقش مادری و همسری آنان ناگوارتر و تاثیرات منفی آن شدیدتر است (داوودی دهقانی، ۱۴۰۱). هرچند تعداد زنان با اختلال مصرف در مقایسه با مردان با اختلال مشابه کمتر است، اما، به دلیل تاثیرات منفی گسترده مصرف مواد توسط زنان، نیازهای درمانی ویژه و پیچیدگی ها و شرایط منحصر به فردی که درمان آنها باید داشته باشد، توجه به وضعیت درمانی این گروه خاص حائز اهمیت است (حاجیها، بهرامی احسان و پور نقاش تهرانی، ۱۴۰۱). درمان کسانی که به وابستگی به مواد دچار هستند، موجب کاهش شمار مصرف کنندگان و به عبارت دیگر کاهش ابعاد مشکل مصرف مواد و به نوعی پیشگیری از گسترش این مشکل در جامعه است (یاوری بافتی، ۱۴۰۲).

مواد مخدر با توجه به نوع و هدف استفاده کننده بر سیستم های بدن تاثیرات گوناگونی از جمله کاهش درد و آرامش روانی، افزایش توانایی یا توهم زایی دارد. استفاده مزمن از مواد مخدر بر روی سیستم عصبی تاثیرات مضرری از جمله کاهش حجم سیستم عصبی و فاکتورهای رشد عصب دارد (اسوینسون، بلوم، مک لاقلین، گولد و تانوس^۱، ۲۰۲۰). محرک های روانی مانند کوکائین، آمفتامین و مشتقات آن بر تغییرات خلقی تأثیر

می‌گذارند. استفاده طولانی مدت از این مواد می‌تواند باعث تغییرات مداوم در سیستم لیمبیک مانند اختلال در نوروزنز، آتروفی نورون‌ها شود، که منجر به اعتیاد یا سایر اشکال آسیب‌شناسی روانی مانند اختلالات خلقی می‌شود. مطالعات اپیدمیولوژیک نشان می‌دهد که افسردگی، اختلالات اضطرابی و سایر اختلالات عاطفی اغلب با مصرف مواد همراه هستند. جست‌وجوی مبانی عصب‌بیولوژیکی اختلالات عاطفی و شناسایی عواملی از جمله عوامل اپی‌ژنتیک (وابستگی متقابل عوامل ژنتیکی و محیطی)، مرتبط با استعداد‌های متفاوت به استرس و استعداد اعتیاد به مواد روان‌گردان، در حال حاضر توسط تحقیقات بسیاری در حال انجام است. درک عوامل عصبی بیولوژیکی تفاوت‌های فردی مرتبط با حساسیت به محرک‌های روانی ممکن است به توسعه درمان‌های آینده متناسب با نیازهای بیمار و درمان مؤثرتر اعتیاد کمک کند (پلازنیک^۱، ۲۰۱۸). نشان داده شده است که قرار گرفتن در معرض مواد باعث ایجاد تغییرات در طول دندریتیک، انشعاب، و تراکم در نورون‌ها در مدارهای دخیل در اعتیاد به مواد مخدر می‌شود و تغییرات مورفولوژیکی عصبی را به دنبال دارد. همچنین، مشخص شده که در استفاده مزمن از مواد مخدر، خارها و شاخه‌های دندریتی نورونی در بخش‌های مختلف مغزی کاهش می‌یابد (فروست، پترسون، ببرد، مک کول و همیلتون^۲، ۲۰۱۹)، اما پس از ترک مواد مخدر سطح آن به تدریج بالا می‌رود که باعث رشد عصب و ایجاد درد شده و با ولع مصرف مواد مخدر همبستگی مثبت دارد (صدری-وکیلی و همکاران، ۲۰۱۰).

در این میان، پیدا کردن راه‌های موثر برای جلوگیری از تغییرات سیناپسی ناشی از داروهای مخدر می‌تواند نقش مهمی در درمان و جلوگیری از تشدید آن به عنوان یک مشکل بالینی داشته باشد. تحقیقات نشان دادند که انجام فعالیت ورزشی به عنوان یکی از روش‌های موثر و کم‌هزینه ممکن است در درمان اعتیاد یا کاهش مصرف مواد مخدر مؤثر باشد (میلادی-گرچی و همکاران، ۲۰۱۱). فعالیت‌های ورزشی از طریق مکانیسم‌هایی مانند افزایش رهاسازی برخی از ناقلان عصبی مانند دوپامین، گلو تامات، استیلکولین،

سروتونین و شبه افیون‌های درونزا بر فعالیت مغز اثرگذار است و می‌تواند به عنوان یک کمک‌کننده با ارزش برای درمان اعتیاد و بهبود وضعیت افراد معتاد استفاده شود (اسوینسون و همکاران، ۲۰۲۰). پژوهش‌های انجام گرفته روی موش‌ها، تغییرات آناتومیکی را پس از فعالیت ورزشی بر سیستم عصبی گزارش کرده‌اند، این تغییرات شامل افزایش نرون‌زایی و افزایش دندریت‌ها و طول دندریت‌ها و بقای نورونی می‌باشند (رسولی جزی، آب آب زاده، سلیمانی، مهدی زاده و شب خیز، ۱۳۹۹؛ فیرس^۱ و همکاران، ۲۰۱۸؛ اریکسن^۲ و همکاران، ۲۰۱۱؛ بیدرمن^۳ و همکاران، ۲۰۱۴؛ واس، ویوار، کرامر و وان^۴، ۲۰۱۳).

یک راهبرد مؤثر دیگر برای مقابله با آثار منفی ناشی از داروهای مخدر می‌تواند، استفاده از گیاهان دارویی باشد (نعمت‌شاهی، میرحمیدی و اسدی، ۱۳۹۹). یکی از این گیاهان پر کاربرد زعفران است و ماده مؤثر زعفران به نام کروسین خاصیت آنتی‌اکسیدانی بسیار قوی دارد. در حقیقت کروسین یک عامل آنتی‌اکسیدان قوی و همچنین یکی از بهترین مکمل‌ها برای سلامت بدن است که بنا بر پژوهش‌ها، ترکیبات موجود در زعفران می‌توانند اثر رادیکال‌های آزاد را مهار کنند (اوراس^۵ و همکاران، ۲۰۱۶). از اثرات مفید زعفران و مواد موثر آن در بافت‌های مختلف بدن چون سیستم عصبی مرکزی می‌توان به اثرات ضد افسردگی، ضد اضطراب و خواب‌آوری، ضد تشنج، شل‌کنندگی عضلات، ضد درد و ضد التهاب، آنتی‌اکسیدان، آنتی‌آلزیمر و ضد تومور اشاره نمود.

با این حال، طبق جستجوهای انجام شده، تا به حال مطالعات علمی بسیار اندکی در زمینه تاثیر گیاهان دارویی در کاهش علائم عصب‌شناختی مواد مخدر انجام شده است. لذا با توجه به اثرات متفاوت فعالیت ورزشی و مصرف کروسین که عموماً در تحقیقات گوناگون به صورت جداگانه و در بافت‌های بیمار مورد مطالعه قرار گرفته‌اند و تاثیر هم‌افزای^۶ تعامل این دو عامل در تقویت دفاع اکسیدانی درونزا^۷ و برونزا و کاهش آپوپتوز سلولی و افزایش بقاء بافت‌ها کمتر مورد مطالعه واقع شده است، تحقیق حاضر قصد دارد به

1. Firth
2. Erickson
3. Biedermann
4. Voss, Vivar, Kramer & Van

5. Oruc
6. Synergy
7. Endogenous

بررسی این موضوع پردازد که آیا تمرین استقامتی و کروسین بر تغییرات بافتی قشر مخ در مدل جانوری اعتیاد با مت‌آمفتامین اثر حفاظتی دارد؟

روش

پژوهش حاضر از نوع تجربی بود که از طرح پس‌آزمون با گروه کنترل استفاده شد. نمونه آماری این پژوهش، ۴۰ رت‌های ماده نژاد ویستار از دانشگاه علوم پزشکی شاهرود با میانگین وزنی ۱۶۰-۱۴۰ گرم بود. همه آزمایش‌های مربوط به حیوانات با توجه به سیاست‌های مربوط به حمایت از حیوانات (بر اساس خط‌مشی‌های قرارداد هلسینگی) انجام شد و قوانین راهنمای انستیتوی ملی سلامت در نگهداری حیوانات آزمایشگاهی رعایت شده است. پس از انتقال رت‌ها به حیوان‌خانه دانشکده تربیت بدنی و علوم ورزشی دانشگاه، رت‌ها به مدت یک هفته جهت تطابق با محیط جدید، بدون دریافت هیچ نوع مداخله‌ای در قفس‌های ویژه نگهداری شدند. حجم نمونه مطالعه حاضر بر اساس نتایج تحقیقات پیشین، در سطح معنی‌داری ۵ درصد (خطای نوع اول) و توان آماری ۹۵٪ (خطای نوع دوم) و با استفاده از نرم افزار Medcalc 18.2.1 (۸ سر در هر گروه) تعیین شد. معیار انتخاب برای مطالعه حاضر شامل ماده بودن موش‌ها و قرار گرفتن در محدوده وزنی مورد نظر بود. معیار خروج از مطالعه عدم اجرای پروتکل تمرینی و مصرف نکردن مکمل، نر بودن و آسیب حین اجرای تمرین بود. حیوانات مورد آزمایش در گروه‌های ۴ تایی در قفس‌های پلی‌کربنات نگهداری شدند. دمای محیط $22 \pm 1/4$ درجه سانتی‌گراد و چرخه روشنایی به تاریکی ۱۲:۱۲ ساعت و رطوبت $55 \pm 4/6$ درصد بود. پس از یک هفته آشنایی با محیط جدید، رت‌ها به صورت تصادفی در ۵ گروه هر گروه شامل ۸ سر قرار گرفتند؛ گروه اول گروه کنترل سالم که همه موش‌ها خواهر بودند و از یک کلونی تشکیل شده بودند و در این گروه هیچ موادی مصرف نکرده بودند. گروه دوم که موش‌ها فقط مت‌آمفتامین مصرف کرده بودند. گروه سوم علاوه بر مصرف مت‌آمفتامین تمرین هوازی نیز انجام دادند. گروه چهارم مت‌آمفتامین و کروسین مصرف کرده بودند، گروه پنجم نیز مت‌آمفتامین و کروسین مصرف می‌کردند، در این گروه تمرین هوازی نیز انجام دادند. در این تحقیق دوز داده شده مت‌آمفتامین به نمونه‌ها ۱۵ میلی‌گرم می‌باشد که به مدت ۴ روز

هر ۱۲ ساعت به نمونه‌ها به صورت درون صفاقی تزریق شد (ژانگ^۱ و همکاران، ۲۰۱۲). همچنین دوز مصرفی کروسین برای نمونه‌ها ۴۰ یا ۸۰ میلی گرم بر کیلوگرم داده شد (صفاهی و همکاران، ۲۰۱۸). کروسین صفاقی تزریق شد که با آب مقطر ترکیب و طی ۵ روز تزریق انجام می‌شد. قبل از شروع تمرین اصلی و به منظور آشنایی با چگونگی فعالیت توسط تردمیل، رت‌ها در یک هفته طی پنج جلسه، به مدت پنج دقیقه با سرعت ۱۰-۸ متر بر دقیقه با شیب صفر فعالیت داشتند. برنامه فعالیت ورزشی هوازی شامل دویدن روی تردمیل (شرکت تجهیز گستر امید ایرانیان، ساخت ایران، ۱۰ لاین) با شیب صفر درصد به مدت هشت هفته و پنج روز در هفته بود. مدت زمان اجرای پروتکل تمرین هوازی در جلسات اول ۱۵ دقیقه و در جلسات پایانی به ۵۰ دقیقه افزایش یافت. سرعت انجام پروتکل از ۱۲ متر در دقیقه در هفته‌های اول به ۱۵ متر در دقیقه در هفته‌های پایانی افزایش یافت و همچنین در هفته چهارم شیب ۵٪ برای نمونه‌ها اعمال شد (مارکوس^۲ و همکاران، ۲۰۰۸). تمرین ساعت ۸ تا ۱۱ صبح و دوزها در ساعت استراحت انجام شد. به منظور تحریک موش‌ها برای دویدن، از محرک صوتی (ضربه به دیواره نوارگردان)، استفاده شد؛ بدین صورت که در جلسات اول، از محرک الکتریکی با ولتاژ کم، همراه با محرک صوتی استفاده شد و پس از شرطی نمودن موش‌ها به همراه بودن دو محرک، در سایر جلسات به منظور رعایت نکات اخلاقی کار با حیوان آزمایشگاهی، فقط از محرک صوتی استفاده شد. پس از اعمال متغیر مستقل، تمام نمونه‌ها با شرایط کاملاً مشابه و در شرایط پایه (۴۸ ساعت پس از آخرین جلسه تمرینی و ۱۲ تا ۱۴ ساعت ناشتایی، به منظور از بین بردن اثرات حاد تمرین و مکمل) با تزریق داخل صفاقی ترکیبی از کتامین (۶۰ mg/kg) و زایلازین (۵mg/kg) بی‌هوش شدند. بافت مورد نظر بلافاصله پس از جداسازی، وزن‌کشی و شست و شو با سالین فورا در تیوب‌هایی جهت جلوگیری از تخریب قرار داده شده و به نیتروژن مایع منتقل و سپس در یخچال در دمای ۸۰- درجه سانتی‌گراد تا زمان اندازه‌گیری نگهداری شد. برای جلوگیری از تأثیر ریتم شبانه‌روزی، نمونه‌گیری از ساعت ۸ آغاز شده و در ساعت ۱۱:۳۰ دقیقه به پایان می‌رسید. جهت بررسی داده‌های هیستوپاتولوژیکی از

میکروسکوپ نوری استفاده شد. پس از بررسی مقاطع، کلیه تصاویر ریزینی با توجه به فاکتورهای نورون، بافت نوروگلی، ماده خاکستری، ماده سفید و میکروگلیا بر اساس جدول ۱ رتبه‌بندی شدند. تغییرات پدید آمده و مشاهده‌شده از عدد ۰ تا ۳ درجه‌بندی گردیده است. درجه ۰ بیانگر عدم مشاهده تغییر، درجه ۱ بیانگر تغییرات خفیف و درجه ۲ بیانگر تغییرات متوسط می‌باشند. نتایج بافت‌شناسی بدست آمده از نمونه‌های بافت قشری مخ با تصاویر و به شکل توصیفی بیان شد. همچنین برای بررسی تفاوت معنادار و مقایسه بین گروه‌ها آزمون کروسکال والیس و مقایسه مقادیر رتبه‌ها استفاده شد. این پژوهش توسط کمیته اخلاق دانشگاه آزاد اسلامی واحد آیت الله آملی تایید شده است (شماره مجوز تصویب: IR.IAU.AMOL.REC.1401.105).

یافته‌ها

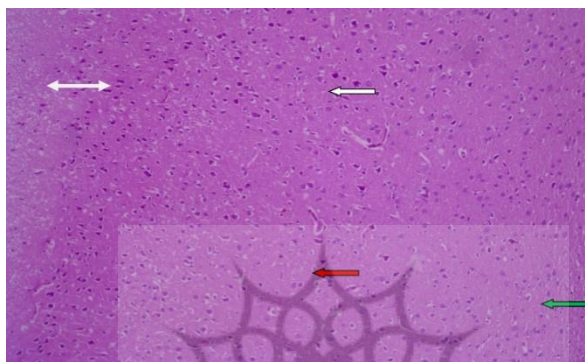
تفسیر بافت‌شناسی مربوط به فتومیکروگراف‌های بدست آمده از نمونه‌های بافت قشر مخ گروه‌های مورد آزمایش در تصاویر ۱ تا ۱۰ و جدول ۱ ارائه شده است.

جدول ۱: نتایج آزمون کروسکال والیس برای بررسی رتبه‌ها در متغیرهای مربوط به هیستوپاتولوژی بافت قشری مخ بین گروه‌های مختلف پژوهش

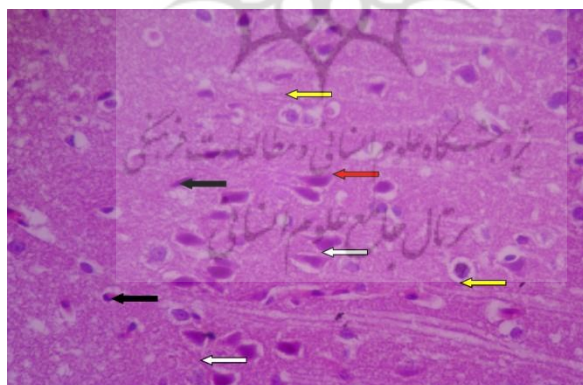
گروه	نورون		بافت نوروگلی		ماده خاکستری		ماده سفید		میکروگلیا	
	رتبه‌ها	درجات	رتبه‌ها	درجات	رتبه‌ها	درجات	رتبه‌ها	درجات	رتبه‌ها	درجات
کنترل	۱۴	۰	۲۳	۰	۲۶	۰	۲۳	۰	۲۳	۰
مت‌آمفتامین	۱۴	۲	۳/۵	۰	۳/۵	۱	۹/۵	۰	۹/۵	۲
مت‌آمفتامین و تمرین هوازی	۱۴	۲	۰	۱۲/۵	۱	۱۵/۵	۱	۹/۵	۱	۹/۵
مت‌آمفتامین و کروسین	۱۴	۱	۰	۱۲/۵	۰	۱۵/۵	۰	۹/۵	۱	۹/۵
تمرین هوازی و کروسین	۱۴	۱	۰	۲۳	۰	۱۵/۵	۰	۲۳	۱	۲۳
سطح معناداری (P)	۱		<۰/۰۰۰۱		<۰/۰۰۰۱		<۰/۰۰۰۱		<۰/۰۰۰۱	

* توضیح: تغییرات پدید آمده و مشاهده‌شده از عدد ۰ تا ۳ درجه‌بندی گردیده است. درجه ۰ بیانگر عدم مشاهده تغییر، درجه ۱ بیانگر تغییرات خفیف، درجه ۲ بیانگر تغییرات متوسط می‌باشند.

گروه کنترل: در نمونه‌های گروه کنترل در بافت قشری مخ و لایه‌های مختلف موجود در آن هیچ گونه تغییر و شکل نامناسبی نسبت به سایر گروه‌های پژوهش دیده نمی‌شود ($P=1$ ، درجات صفر بیانگر عدم مشاهده تغییر، جدول ۱) و بافت دارای نظم و انسجام است. در شکل ۱ و ۲ مقطع بافت‌شناسی قشری مخ موش صحرایی گروه کنترل نشان داده شده است.



شکل ۱: مقطع بافت‌شناسی قشری مخ موش صحرایی گروه کنترل (رنگ آمیزی هماتوکسیلین و انوزین $100\times$)




شکل ۲: مقطع بافت‌شناسی قشری مخ موش صحرایی گروه کنترل (رنگ آمیزی هماتوکسیلین و انوزین $400\times$)

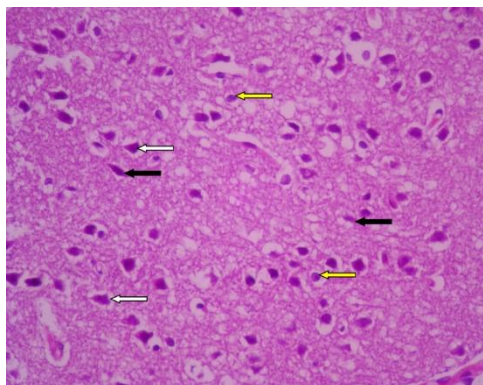
باتوجه به شکل ۱ و ۲ میتوان گفت، در قشر مخ ناحیه ماده خاکستری در خارج بافت قرار گرفته که با اندازه و ساختار سلولی رشته‌ای مناسب همراه است و لایه اول ماده خاکستری که سلول کمتری دارد و زیر نرم شامه واقع شده است، لایه مولکولار نامیده

می‌شود و دارای مشخصات طبیعی بافتی است (فلش سفید دوطرفه). ماده سفید در عمق ماده خاکستری واقع شده و بدون جسم سلولی بوده و در این گروه مشخصات طبیعی را نشان می‌دهد (فلش سبز). نورون‌های مغزی که سلول‌های اصلی در بافت عصبی هستند دارای ساختار هرمی شکلی بوده ناحیه راسی آنها به سمت نرم شامه و ناحیه قاعده‌ای آنها به سمت عمق بافت می‌باشد و در گروه کنترل شکل طبیعی دارد (فلش سفید). سلول‌های پشتیان عصبی که بافت نوروگلیا را تشکیل می‌دهند دارای پراکندگی و تعداد نرمالی بوده و هسته‌های گرد و روشن و مشخص دارند (فلش زرد). سلول‌های میکروگلیا که جزء بافت پشتیان به حساب می‌آیند و نقش بیگانه‌خواری دارند نیز با هسته تیره و کشیده و با پراکندگی و تعداد مناسب در نواحی مختلف بافتی مشاهده می‌شوند (فلش سیاه). عروق خونی و ساختار مربوط به سد خونی مغزی دارای شکل طبیعی بوده و تغییر خاصی در آن مشاهده نمی‌گردد (فلش قرمز).

گروه مت‌آمفتامین: در نمونه‌های گروه مت‌آمفتامین در بافت قشری مخ در مقایسه با گروه کنترل ($P < 0.0001$ ، جدول ۱) تغییرات متوسط دیده می‌شود. در شکل ۳ و ۴ مقطع بافت‌شناسی قشری مخ موش صحرایی گروه مت‌آمفتامین نشان داده شده است.



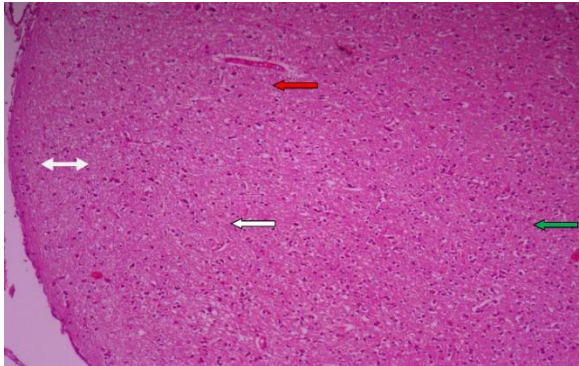
شکل ۳: مقطع بافت‌شناسی قشری مخ موش صحرایی گروه مت‌آمفتامین (رنگ آمیزی هماتوکسیلین و انوزین $100\times$)



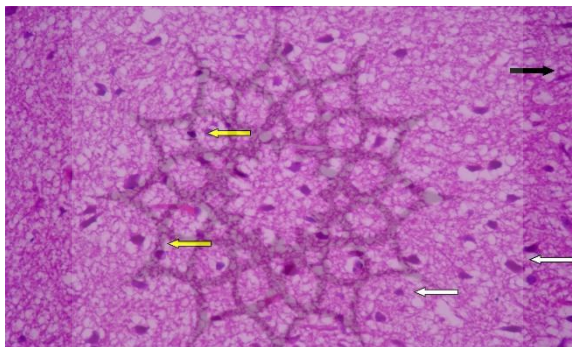
شکل ۴: مقطع بافت‌شناسی قشری مخ موش صحرایی گروه مت‌آمفتامین (رنگ‌آمیزی هماتوکسیلین و انوزین $\times 400$)

باتوجه به شکل ۳ و ۴ میتوان گفت، میزانی از بی‌نظمی بافتی و سلولی همراه با ازهم گسیختگی در برخی نواحی وجود دارد. مشخصات ماده خاکستری و نیز لایه مولکولار (فلش سفید دوطرفه) همراه با بی‌نظمی و جابجایی ترتیب لایه‌های سلولی می‌باشد. قطر لایه مربوط به ماده سفید اندکی کاهش اندازه را نشان می‌دهد (فلش سبز). اغلب نورون‌های هرمی شکل موجود در لایه‌های ماده خاکستری دارای تغییر شکل و اندازه بوده و با پراکندگی نامناسب همراه می‌باشند (فلش سفید). تعداد و پراکندگی سلول‌های موجود در بافت نوروگلیا تغییر خاصی را نشان نداده و ساختار سلول‌های مذکور نرمال و مشخص است (فلش زرد). تعداد سلول‌های میکروگلیا نیز کمتر از گروه کنترل می‌باشد اما مشخصات سلولی آنها نرمال است (فلش سیاه). مشخصات عروقی و ساختار سد خونی مغزی نیز تغییر خاصی را در مقاطع بافت‌شناسی از خود نشان نمی‌دهد (فلش قرمز).

گروه مت‌آمفتامین و تمرین هوازی: در نمونه‌های گروه مت‌آمفتامین که فعالیت ورزشی دریافت نموده‌اند در بافت قشری مخ در مقایسه با گروه کنترل ($P < 0.0001$)، جدول ۱) تغییرات متوسط از جمله بی‌نظمی لایه‌ای در سلول‌های موجود در ماده خاکستری دیده می‌شود. در شکل ۵ و ۶ مقطع بافت‌شناسی قشری مخ موش صحرایی گروه مت‌آمفتامین و تمرین هوازی نشان داده شده است.



شکل ۵: مقطع بافت‌شناسی قشری مخ موش صحرایی گروه مت‌آمفتامین و تمرین هوازی (رنگ آمیزی هماتوکسیلین و انوزین $\times 100$)

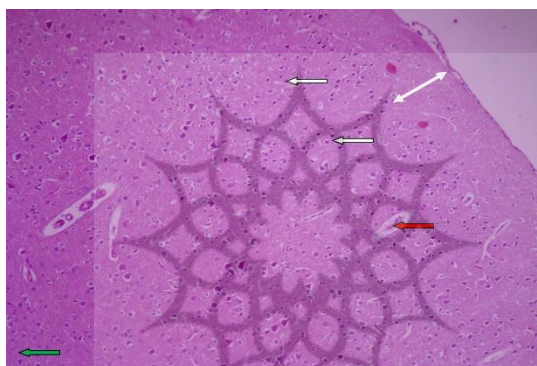


شکل ۶: مقطع بافت‌شناسی قشری مخ موش صحرایی گروه مت‌آمفتامین و تمرین هوازی (رنگ آمیزی هماتوکسیلین و انوزین $\times 400$)

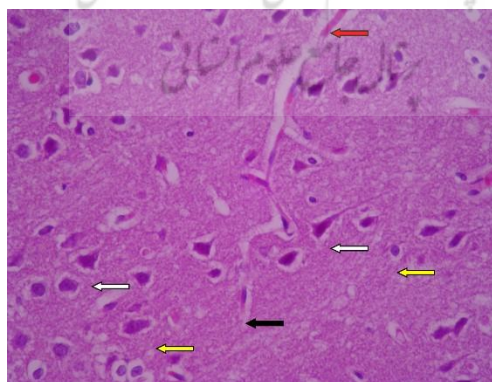
باتوجه به شکل ۵ و ۶ میتوان گفت، لایه مولکولار دارای اندازه کمتر از حالت طبیعی می‌باشد (فلش سفید دوطرفه). ماده سفید با ساختاری لایه‌ای مناسب اما اندازه کوچک شده مشاهده می‌شود (فلش سبز). نورون‌های موجود در ماده خاکستری و نورون‌های هرمی شکل با اندازه کوچک شده و غیرطبیعی و سیتوپلاسم تیره مشاهده می‌شوند و پراکندگی سلولی نامناسبی را نشان می‌دهند (فلش سفید). سلول‌های موجود در بافت پشتیبان نوروگلیا (فلش زرد) با تعداد و شکل سلولی و هسته‌های مناسب گزارش می‌شوند. سلول‌های میکروگلیا گرچه دارای شکل مناسبی می‌باشند اما تعداد آنها نسبت به گروه کنترل کمتر مشاهده می‌شود (فلش سیاه). تغییرات کلی نسبت به گروه مت‌آمفتامین کمتر

شدن درجات متوسط ۲ را نشان می‌دهد (جدول ۱). مشخصات عروق خونی و ناحیه سد خونی مغزی نیز دارای شکل نرمال می‌باشد (فلش قرمز).

گروه مت‌آمفتامین و کروسین: در نمونه‌های گروه مت‌آمفتامین که کروسین دریافت نموده‌اند بافت قشری مخ در مقایسه با گروه کنترل تغییرات اندکی را نشان می‌دهد ($P < 0.001$)، درجه ۱ بیانگر تغییرات خفیف است؛ (جدول ۱). تغییرات کلی نسبت به گروه مت‌آمفتامین کمتر شدن تمام درجات آسیب را نشان می‌دهد (جدول ۱). در شکل ۷ و ۸ مقطع بافت‌شناسی قشری مخ موش صحرایی گروه مت‌آمفتامین و کروسین نشان داده شده است.



شکل ۷: مقطع بافت‌شناسی قشری مخ موش صحرایی گروه مت‌آمفتامین و کروسین (رنگ آمیزی هماتوکسیلین و ائوزین $\times 100$)



شکل ۸: مقطع بافت‌شناسی قشری مخ موش صحرایی گروه مت‌آمفتامین و کروسین (رنگ آمیزی هماتوکسیلین و ائوزین $\times 400$)

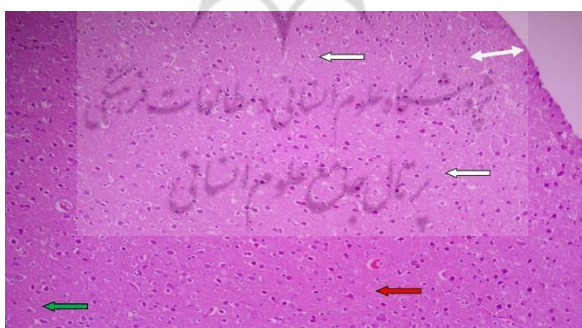
باتوجه به شکل ۷ و ۸ میتوان گفت، در ماده خاکستری نظم و اندازه لایه‌ای مناسب است و لایه مولکولار (فلش سفید دوطرفه) اندازه و ساختار طبیعی دارد. ماده سفید دارای ساختار لایه‌ای و سلولی مناسب است (فلش سبز). نورون‌های هرمی اغلب اندازه و پراکندگی مناسبی دارند اما سیتوپلاسم و هسته همچنان تیره و نامشخص است (فلش سفید). سلول‌های بافت نوروگلیا (فلش زرد) با مشخصات سلولی و تعداد طبیعی گزارش می‌شوند. سلول‌های میکروگلیا (فلش سیاه) مشخصات سلولی نرمال داشته اما تعداد سلولی آنها اندک است. عروق خونی و سد خونی (فلش قرمز) با ساختار طبیعی مشاهده می‌گردد.

گروه مت‌آمفتامین و تمرین هوازی و کروسین: در نمونه‌های گروه مت‌آمفتامین که تمرین هوازی و کروسین دریافت نموده‌اند بافت قشری مخ در مقایسه با گروه کنترل تغییر خاصی را در کل بافت نمایش نمی‌دهد و همانند گروه قبل فقط اندکی تغییرات نورونی را نشان می‌دهد. نسبت به گروه‌های دیگر مانند مت‌آمفتامین افزایش روند بهبودی دیده می‌شود ($P < 0/0001$ ، درجه ۱ بیانگر تغییرات خفیف است؛ جدول ۱). در شکل ۹ و ۱۰ مقطع بافت‌شناسی قشری مخ موش صحرایی گروه مت‌آمفتامین و تمرین هوازی و کروسین نشان داده شده است.

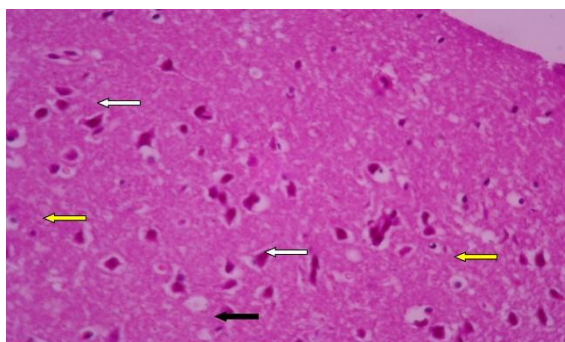
۱۹۳

193

سال هفدهم، شماره ۶۸، تابستان ۱۴۰۲
Vol. 17, No. 68, Summer 2023



شکل ۹: مقطع بافت‌شناسی قشری مخ موش صحرایی گروه مت‌آمفتامین و تمرین هوازی و کروسین (رنگ آمیزی هماتوکسیلین و ائوزین $\times 100$)



شکل ۱۰: مقطع بافت‌شناسی قشری مخ موش صحرائی گروه مت‌آمفتامین و تمرین هوازی و کروسین (رنگ آمیزی هماتوکسیلین و ائوزین $\times 400$)

باتوجه به شکل ۹ و ۱۰ میتوان گفت، مشخصات ماده خاکستری و لایه مولکولار (فلش سفید دو طرفه) کاملاً مناسب و طبیعی قابل گزارش است. ماده سفید نیز مشخصات نرمال و همانند گروه کنترل را دارد (فلش سبز). نورون‌های هرمی شکل دارای تعداد و پراکنندگی مناسب در ماده خاکستری بوده و تنها کاهش اندازه سلولی را نشان می‌دهند (فلش سفید). سلول‌های نوروگلیا با فراوانی و شکل سلولی مناسب قابل رویت می‌باشند (فلش زرد). سلول‌های میکروگلیا دارای فراوانی اندکی نسبت به گروه کنترل بوده اما مشخصات سلولی آن‌ها مناسب است (فلش سیاه). مشخصات عروقی و سد خونی مغزی نیز طبیعی و مناسب می‌باشد (فلش قرمز).

بحث و نتیجه گیری

پژوهش حاضر با هدف بررسی اثر محافظتی تمرین استقامتی و کروسین بر تغییرات بافتی قشر مخ در مدل جانوری اعتیاد با مت‌آمفتامین انجام شد. یافته‌های هیستوپاتولوژی بافت قشری مخ در پژوهش حاضر نشان داد، نمونه‌های گروه مت‌آمفتامین در مقایسه با گروه کنترل با بی‌نظمی بافتی و ازهم گسیختگی سلولی، بی‌نظمی و جابجایی ترتیب لایه‌های سلولی ماده خاکستری، کاهش اندازه قطر لایه ماده سفید و تعداد کمتر سلول‌های میکروگلیا همراه بود. فعالیت ورزشی منجر به بهبود شکل و فراوانی سلول‌های میکروگلیا نسبت به نمونه‌های گروه مت‌آمفتامین شد و بافت قشری مخ با مشخصات عروق خونی و ناحیه سد خونی مغزی دارای شکل نرمال مشاهده شد. با توجه به نتایج، تمرین می‌تواند از کاهش سلول‌های میکروگلیا بافت قشری مخ در مدل جانوری اعتیاد با مت‌آمفتامین

جلوگیری کند. لذا تمرین هوازی بر هیستوپاتولوژی بافت قشری مخ در مدل جانوری اعتیاد با مت‌آمفتامین تاثیر دارد و می‌توان چنین برداشت کرد که تمرین بر کاهش عوارض مت‌آمفتامین نقش داشته است. همچنین نتایج تحقیق حاضر نشان داد که یافته‌های هیستوپاتولوژی بافت قشری مخ در مدل جانوری اعتیاد با مت‌آمفتامین با کروسین بهبود یافتند. به طوری که در نمونه‌های گروه مت‌آمفتامین که کروسین دریافت نموده‌اند در ماده خاکستری و ماده سفید نظم و اندازه لایه‌ای مناسب است و لایه مولکولار اندازه و ساختار طبیعی دارد. سلول‌های بافت نوروگلیا با مشخصات سلولی و تعداد طبیعی گزارش می‌شوند. عروق خونی و سد خونی با ساختار طبیعی مشاهده می‌گردد. لذا مصرف کروسین بر هیستوپاتولوژی بافت قشر مخ در مدل جانوری اعتیاد با مت‌آمفتامین تاثیر دارد. در نمونه‌های گروه مت‌آمفتامین که تمرین هوازی و کروسین دریافت نموده‌اند، بافت قشری مخ در مقایسه با گروه کنترل تغییر خاصی را در کل بافت نمایش نمی‌دهد و همانند گروه قبل فقط اندکی تغییرات نورونی را نشان می‌دهد. بنابراین با توجه به نتایج تمرین هوازی به همراه مصرف کروسین می‌تواند به کاهش بیشتر تغییرات بافتی قشر مخ در مدل جانوری اعتیاد با مت‌آمفتامین کمک کند.

۱۹۵

195

بهبود آسیب‌های ناشی از مصرف مواد مخدر از طریق ورزش، به علت افزایش آنتی‌اکسیدان‌ها، می‌تواند اثر درمانی داشته باشد، به این دلیل که مصرف مواد مخدر مانند مت‌آمفتامین‌ها منجر به افزایش واکنش بین اکسیژن و نیتروژن و آسیب به پایانه‌های مونوآمینوتریک می‌شوند (فیرس و همکاران، ۲۰۱۸). شواهد نشان می‌دهد که تمرین منجر به بهبود در بسیاری از سیستم‌های انتقال‌دهنده عصبی می‌شود. بر این اساس ورزش به عنوان یک عامل کمک‌کننده در درمان اختلالات مصرف مواد و بهبود وضعیت افراد معتاد می‌تواند مورد استفاده قرار بگیرد (لینچ، پترسون، سانچز، آدل و اسمیت^۱، ۲۰۱۳؛ چنگ و لی^۲، ۲۰۲۲). تأثیر تمرین هوازی بر ساختار بافت مغز در حیوانات مورد مطالعه قرار گرفته (فیرس و همکاران، ۲۰۱۸؛ اریکسن و همکاران، ۲۰۱۱؛ بیدرمن و همکاران، ۲۰۱۶؛ واس و

1. Lynch, Peterson, Sanchez, Abel & Smith

2. Cheng & Lee

همکاران، ۲۰۱۳) و نتایج یافته‌های آنها بهبود ساختار نواحی مختلف بافت مغز به دنبال تمرین را نشان داد. این مطالعات حیوانی نشان داده‌اند که ورزش با نوروزنر نواحی مختلف بافت مغز باعث افزایش تعداد سلول‌های جدید در مغز شده و موجب بهبود عملکرد مغز می‌شود. همچنین در مطالعات فیزیولوژیک نشان داده شده است که حرکات بدنی فعالیت الکتریکی نواحی مختلف بافت مغز را افزایش می‌دهد که علت آن می‌تواند تغییر فعالیت نورونی و ناقلین عصبی باشد (بیدرمن و همکاران، ۲۰۱۶؛ ماس^۱ و همکاران، ۲۰۱۶). شواهدی وجود دارد مبنی بر اینکه حجم جریان خون شکنج‌های دندانه‌ای مغز پس از ورزش در نمونه‌های حیوانی افزایش می‌یابد (استیونسون^۲ و همکاران، ۲۰۲۰). در تحقیق حاضر نیز تمرین هوازی موجب بهبود ساختار قشر مخ گردید. بنابراین احتمالاً تمرین هوازی اجرا شده در تحقیق حاضر مزایای ساختاری سیستم عصبی مرکزی را در مدل جانوری اعتیاد با مت‌آمفتامین به همراه خواهد داشت. از سوی دیگر، مطالعات متعدد فارماکولوژیک نشان داده‌اند که کاروتنوئیدهای موجود در زعفران با خنثی کردن اکسیژن‌های منفرد، انتقال الکترون، پذیرش و اضافه کردن الکترون و فلاونوئیدهای موجود در زعفران از طریق واکنش با عناصر واکنش‌پذیر گونه‌های فعال اکسیژن، اختلال در عوامل وادار کننده عمل سنتز نیتريت، اختلال در عملکرد اکسایتین اکسیداز، کاهش تعداد لکوسیت‌های ساکن در خلال رپرفیوژن، به دام انداختن آهن آزاد، کاهش انتشار و رهاسازی پراکسیداز و بلوکه کردن متابولیسم آراشیدونیک اسید، به‌عنوان آنتی‌اکسیدان عمل می‌کنند؛ بنابراین نقش حفاظتی ماده مؤثر زعفران به نام کروسین از دستگاه عصبی، به فعالیت آنتی‌اکسیدانی آن مربوط می‌باشد. اختلالات عصبی با کوتاه شدن تلومراز، تغییرات اکسیداتیو در نوکلئوتیدها و پلی‌مورفیسم در چندین ژن مرتبط با متابولیسم گونه‌های فعال اکسیژن همراه است. استرس اکسیداتیو از طریق اعمال رادیکال‌های آزاد، مولکول‌های غیررادیکال و گونه‌های فعال اکسیژن و نیتروژن نقش مهمی در پاتوفیزیولوژی ناشی از مت‌آمفتامین دارد. اگر این مواد توسط آنتی‌اکسیدان‌ها یا آنزیم‌های آنتی‌اکسیداتیو سم‌زدایی نشوند، ممکن است به پروتئین‌ها، لیپیدها، DNA و RNA آسیب برسانند (چین

ناسامی، زامیر و ماسوچلیان^۱، ۲۰۲۰). همچنین، فعالیت میتوکندریایی و عامل نروتروفیک به میزان زیادی با هم مرتبط هستند، به طوری که اختلال عملکرد میتوکندری به طور مستقیم با افزایش سطح استرس اکسیداتیو مرتبط است (گومز-پینلا و هیلمن^۲، ۲۰۱۳). مطالعات قبلی نشان می‌دهند که آنتی‌اکسیدان‌ها از طریق افزایش پایداری غشاهای سلولی موجب افزایش مقاومت نورون‌ها در برابر آسیب اکسیداتیو می‌شوند و از طرفی ظرفیت آنتی‌اکسیدانی مغز را در برابر آسیب افزایش می‌دهند (لام، اسچنیدر، ژائو و کورلی^۳، ۲۰۱۳). کروسین به دلیل خاصیت کاهش چربی، آنتی‌اکسیدان و ضد افسردگی مورد استفاده قرار گرفته است. از آنجا که کروسین اثرات دارویی بر روی سیستم عصبی دارد، در آزمایشات بالینی افسردگی، اضطراب، بیماری آلزایمر و سایر اختلالات مغزی نیز آزمایش شده است (سمرقندیان و فرخنده، ۲۰۲۰). کروسین اثرات از بین برنده رادیکال‌های آزاد و آنتی‌اکسیدان دارد و بر ذخیره‌سازی و بازیابی اطلاعات تاثیر دارد (پتسیکاس و تارانلیس^۴، ۲۰۱۸). اثرات کروسین بر آسیب ناشی از ایسکمی در عروق ریز مغزی موش کوچک آزمایشگاهی بررسی و معلوم شده که استفاده از کروسین در موش کوچک آزمایشگاهی که برای ۲۰ دقیقه شریان کاروتید مشترک هر دو طرف مغز بسته شده (ایسکمی موقت کل مغز) واکنش‌های اکسیداتیو را در عروق ریز مغز مهار و از تخریب ریزساختار سلول‌های اندوتلیال عروق ریز قشر مغز پیشگیری نموده است. پیشنهاد شده که کروسین از مغز در برابر تنش شدید اکسیداتیو محافظت می‌کند (یوان^۵ و همکاران، ۲۰۲۰). در همین راستا، ثامنی و همکاران (۲۰۱۶) در مطالعه‌ای به تعیین اثر کروسین بر تغییرات بافتی هیپوکامپ و اختلال حافظه القا شده به وسیله اسکوپولامین در موش‌های صحرایی نر پرداختند. درمان با کروسین منجر به کاهش تعداد سلول‌های تیره و افزایش سلول‌های روشن در ناحیه CA1 هیپوکامپ گردید (ثامنی و همکاران، ۲۰۱۶). همچنین در مطالعه‌ای نشان داده شد که درمان با کروسین به طور قابل توجهی آسیب ناحیه CA1 هیپوکامپ و اختلالات حافظه و یادگیری فضایی ناشی از مت‌آمفتامین را بهبود

1. Chinnasamy, Zameer & Muthuchelian
2. Gomez-Pinilla & Hillman
3. Lam, Schneider, Zhao & Corley
4. Pitsikas & Tarantilis
5. Yuan

می‌بخشد (صفاهی و همکاران، ۲۰۱۸). بنابراین با توجه به نتایج بیان شده، مصرف کروسین می‌تواند به کاهش تغییرات بافتی قشری مخ در مدل جانوری اعتیاد با مت‌آمفتامین منجر شود. لذا می‌توان چنین برداشت کرد که مصرف کروسین نقش حفاظتی مثبتی بر جلوگیری از عوارض مت‌آمفتامین در بافت قشر مخ داشته است.

به طور خلاصه، هشت هفته تمرین هوازی، مصرف کروسین و تمرین هوازی به همراه مصرف مکمل کروسین می‌تواند اثر محافظتی عصبی در مدل جانوری اعتیاد با مت‌آمفتامین داشته باشد و به نظر می‌رسد هم‌افزایی تمرین هوازی و مکمل کروسین بتواند به کاهش بیشتر آسیب بافتی و بهبود عوامل عصبی قشر مخ در مدل جانوری اعتیاد با مت‌آمفتامین کمک کند. با این وجود، با توجه به مطالعات اندک انجام شده در این رابطه، تحقیق روی اثر محافظتی تمرین هوازی با شدت‌های مختلف به همراه مصرف مکمل کروسین با دوزهای متفاوت بر عوامل هیستوپاتولوژیکی در مدل جانوری اعتیاد با مت‌آمفتامین به پژوهش‌های بیشتری نیاز دارد.

منابع

- حاجیها، ضحی؛ بهرامی احسان، هادی و پورنقاش تهرانی، سید سعید (۱۴۰۱). ارزیابی کیفی روش‌های ترک اعتیاد بر اساس تجارب شخصی زنان وابسته به مواد و ارائه راهکارهای ارتقاء بخش کیفیت درمان. *فصلنامه علمی اعتیاد پژوهی*، ۱۶(۶۳)، ۷-۴۲.
- داودی دهقانی، ابراهیمی (۱۴۰۱). رهیافت‌های مدیریت انتظامی در پیشگیری از جرایم زنان وابسته به مواد. *فصلنامه علمی اعتیاد پژوهی*، ۱۶(۶۵)، ۱۸۱-۲۰۴.
- رسولی جزی، هما؛ آب آب زاده، شیما؛ سلیمانی، منصوره؛ مهدی زاده، مهدی و شب خیز، فاطمه (۱۳۹۹). اثرات طولانی مدت (سه ماه) ورزش هوازی تردمیل و عصاره رزماری (۱۰۰ میلی گرم در هر کیلوگرم وزن) بر نورودژنراسیون هیپوکامپ در موش‌های صحرایی پیر نر. *مجله علوم پرشکی رازی*، ۲۷(۱)، ۱۵۰-۱۴۲.
- صداقت، حمید؛ احمدی، سیروس؛ مختاری، مریم و صرامی فروشانی، حمید (۱۴۰۲). رابطه شاخص‌های توسعه اقتصادی-اجتماعی و مرگ و میر ناشی از مصرف مواد مخدر در ایران در دوره ۱۳۷۰-۱۳۹۹: یک تحلیل سری زمانی. *فصلنامه علمی اعتیاد پژوهی*، ۱۷(۶۷)، ۳۲۹-۳۴۵.

نعمت‌شاهی، محمد؛ میرحمیدی، سید مهدی و اسدی، عاطفه (۱۳۹۹). تأثیر ریشه خشک شده زرشک بر علائم سندرم ترک مواد افیونی در بیماران تحت درمان نگهدارنده با متادون - کارآزمایی بالینی دوسوکور. *مجله گیاهان دارویی*، ۱۹(۷۴)، ۳۳۵-۳۴۲.

یاوری بافتی، امیرحسین (۱۴۰۲). بررسی وضعیت امکانات ورزشی و نگاه درمانگران به ورزش در مراکز درمان و بازتوانی ترک اعتیاد. *فصلنامه علمی اعتیاد پژوهی*، ۱۷(۶۷)، ۱۸۱-۱۹۶.

References

- Biedermann, S. V., Fuss, J., Steinle, J., Auer, M. K., Dormann, C., Falfán-Melgoza, C., & Weber-Fahr, W. (2016). The hippocampus and exercise: histological correlates of MR-detected volume changes. *Brain structure and function*, 221, 1353-1363.
- Cheng, S. M., & Lee, S. D. (2022). Exercise training enhances BDNF/TrkB signaling pathway and inhibits apoptosis in diabetic cerebral cortex. *International journal of molecular sciences*, 23(12), 6740-6760.
- Chinnasamy, S., Zameer, F., & Muthuchelian, K. (2020). Molecular and biological mechanisms of apoptosis and its detection techniques. *Journal of oncological sciences*, 6(1), 49-64.
- Erickson, K. I., Voss, M. W., Prakash, R. S., Basak, C., Szabo, A., Chaddock, L., & Kramer, A. F. (2011). Exercise training increases size of hippocampus and improves memory. *Proceedings of the national academy of sciences*, 108(7), 3017-3022.
- Firth, J., Stubbs, B., Vancampfort, D., Schuch, F., Lagopoulos, J., Rosenbaum, S., & Ward, P. B. (2018). Effect of aerobic exercise on hippocampal volume in humans: a systematic review and meta-analysis. *Neuroimage*, 166, 230-238.
- Frost, M. E., Peterson, V. L., Bird, C. W., McCool, B., & Hamilton, D. A. (2019). Effects of Ethanol Exposure and withdrawal on neuronal morphology in the agranular insular and prelimbic cortices: Relationship with withdrawal-related structural plasticity in the nucleus accumbens. *Brain sciences*, 9(8), 180-195.
- Gomez-Pinilla, F., & Hillman, C. (2013). The influence of exercise on cognitive abilities. *Comprehensive physiology*, 3(1), 403-425.
- Lam, J. R., Schneider, J. L., Zhao, W., & Corley, D. A. (2013). Proton pump inhibitor and histamine 2 receptor antagonist use and vitamin B12 deficiency. *Jama*, 310(22), 2435-2442.
- Lynch, W. J., Peterson, A. B., Sanchez, V., Abel, J., & Smith, M. A. (2013). Exercise as a novel treatment for drug addiction: a neurobiological and stage-dependent hypothesis. *Neuroscience & biobehavioral reviews*, 37(8), 1622-1644.
- Maass, A., Düzel, S., Brigadski, T., Goerke, M., Becke, A., Sobieray, U., & Düzel, E. (2016). Relationships of peripheral IGF-1, VEGF and BDNF levels to exercise-related changes in memory, hippocampal perfusion and volumes in older adults. *Neuroimage*, 131, 142-154.
- Marques, E., Vasconcelos, F., Rolo, M. R., Pereira, F. C., Silva, A. P., Macedo, T. R., & Ribeiro, C. F. (2008). Influence of chronic exercise on the amphetamine-induced dopamine release and neurodegeneration in the striatum of the rat. *Annals of the New York academy of sciences*, 1139(1), 222-231.
- Miladi-Gorji, H., Rashidy-Pour, A., Fathollahi, Y., Akhavan, M. M., Semnani, S., & Safari, M. (2011). Voluntary exercise ameliorates cognitive deficits in

- morphine dependent rats: the role of hippocampal brain-derived neurotrophic factor. *Neurobiology of learning and memory*, 96(3), 479-491.
- Oruc, S., Gönül, Y., Tunay, K., Oruc, O. A., Bozkurt, M. F., Karavelioğlu, E., & Celik, S. (2016). The antioxidant and antiapoptotic effects of crocin pretreatment on global cerebral ischemia reperfusion injury induced by four vessels occlusion in rats. *Life sciences*, 154, 79-86.
- Pitsikas, N., & Tarantilis, P. A. (2018). Effects of the active constituents of *Crocus sativus* L. crocins and their combination with memantine on recognition memory in rats. *Behavioural pharmacology*, 29(5), 400-412.
- Plaźnik, A. (2018). Dopaminergic system activity under stress condition—seeking individual differences, preclinical studies. *Psychiatria Polska*, 52(3), 459-470.
- Sadri-Vakili, G., Kumaresan, V., Schmidt, H. D., Famous, K. R., Chawla, P., Vassoler, F. M., & Cha, J. H. J. (2010). Cocaine-induced chromatin remodeling increases brain-derived neurotrophic factor transcription in the rat medial prefrontal cortex, which alters the reinforcing efficacy of cocaine. *Journal of neuroscience*, 30(35), 11735-11744.
- Samarghandian, S., & Farkhondeh, T. (2020). Saffron and neurological disorders. (Ed, Sarwat, M & Sumaiya, S). *Saffron The Age-Old Panacea in a New Light* (pp. 103-116). Amsterdam: Elsevier Inc.
- Sameni, H. R., Ramhormozi, P., Bandegi, A. R., Taherian, A. A., Mirmohammadkhani, M., & Safari, M. (2016). Effects of ethanol extract of propolis on histopathological changes and anti-oxidant defense of kidney in a rat model for type 1 diabetes mellitus. *Journal of diabetes investigation*, 7(4), 506-513.
- Shafahi, M., Vaezi, G., Shajiee, H., Sharafi, S., & Khaksari, M. (2018). Crocin inhibits apoptosis and astrogliosis of hippocampus neurons against methamphetamine neurotoxicity via antioxidant and anti-inflammatory mechanisms. *Neurochemical research*, 43, 2252-2259.
- Stevenson, M. E., Kay, J. J., Atry, F., Wickstrom, A. T., Krueger, J. R., Pashaie, R. E., & Swain, R. A. (2020). Wheel running for 26 weeks is associated with sustained vascular plasticity in the rat motor cortex. *Behavioural brain research*, 380(112447), 1-15.
- Swenson, S., Blum, K., McLaughlin, T., Gold, M. S., & Thanos, P. K. (2020). The therapeutic potential of exercise for neuropsychiatric diseases: A review. *Journal of the neurological sciences*, 412(116763), 1-10.
- Voss, M. W., Vivar, C., Kramer, A. F., & Van Praag, H. (2013). Bridging animal and human models of exercise-induced brain plasticity. *Trends in cognitive sciences*, 17(10), 525-544.
- Yuan, Y., Shan, X., Men, W., Zhai, H., Qiao, X., Geng, L., & Li, C. (2020). The effect of crocin on memory, hippocampal acetylcholine level, and apoptosis in a rat model of cerebral ischemia. *Biomedicine & pharmacotherapy*, 130(110543), 10-21.
- Zhang, H., Song, B., Gong, G., Wang, Y., Qin, J., Yang, Y., & Xu, Y. (2012). Bone marrow stromal cells transplantation impact spatial learning and memory and the expression of BDNF and P75NTR in rats with chronic cerebral ischemia. *Life science journal*, 9(4), 20-45.