

Research Paper

The Effect of Eight Weeks Endurance Exercise, Consumption of Vanadium and Stevia on Structural Changes in the Liver Tissue of Type 1 Diabetic Rats

S. Abbas-Abadi¹, A. Hssani¹, M. Ardakani-Zadeh²

1. Department of Exercise Physiology, Faculty of Sport Sciences, Shahrood University of Technology, Semnan, Iran.
2. Department of Exercise Physiology, Faculty of Sport Sciences, Shahrood University of Technology, Semnan, Iran.
3. Department of Sport Sciences, Faculty of Human Sciences, Damghan University, Semnan, Iran (Corresponding Author)

Received: 2021/09/07

Accepted: 2022/01/11

Abstract

Objectives: Stevia and vanadium have been shown to affect blood sugar regulation. Accordingly, the simultaneous study of effect of endurance activity and consumption of vanadium and stevia extract on the liver tissue of diabetic rats was considered. **Methods & Materials:** For this purpose, 35 male rats (180±10 g) (6-8 weeks) were randomly divided into 7 groups: control, diabetic, diabetic+exercise, diabetic+vanadium, diabetic+exercise+vanadium, diabetic+stevia and diabetic+ exercise+stevia. To induce type1 diabetes, streptozotocin (55mg/kg) was injected intraperitoneally, and vanadium extract (1mg/ml) was dissolved in water daily. The training program consisted of eight weeks of running, five days a week, starting at 15 minutes at 20 meters/minute and ending at 35 minutes at 30 meters/minute in the final week. Histopathological changes in liver tissue were examined using a light microscope. In order to normalize the parametric data, Shapiro-Wilk test and for their analysis, one-way ANOVA with Bonferroni post hoc test, and for non-parametric data, Kruskal-Wallis test ($p \leq 0.05$) was used. **Results:** Body weight values in all six experimental groups compared to the healthy control group ($p=0.001$), in the vanadium group compared to the vanadium+exercise ($p=0.01$), and in stevia+exercise group compared to stevia ($p=0.04$), decreased significantly. Cell, central and lobular vein destruction, and sinusoidal space were ameliorated by exercise intervention, vanadium and stevia (alone as well as concomitantly), but only vanadium+exercise was effective in inflammation and hyperemia ($p=0.001$). **Conclusions:** Eight weeks of endurance exercise, stevia and vanadium intake appear to be effective in regulating body weight as well as improving the liver damage caused by diabetes.

Keywords: Endurance training, Vanadium, Stevia, Liver Tissue

1. Email: samira.abbasabady70@gmail.com
2. Email: hassani_3@yahoo.com
3. Email: maliheh_ardakani@yahoo.com



Extended Abstract

Background and Purpose

The specific destruction of beta cells in the pancreatic islets by autoreactive T cells and the intermediates produced by these cells during inflammation of the islets are the main causes of type 1 diabetes (1). Exercising regularly has a therapeutic or protective effect on diabetes by reducing the oxidative stress and maintaining the integrity of the pancreatic beta cells (2). The oral consumption of stevia extract can reduce the blood sugar by reducing serum glucose and insulin resistance (3). In addition to lowering the blood sugar, vanadium therapy can increase the plasma insulin levels and insulin receptor sensitivity through the repair and proliferation of pancreatic beta cells in diabetic animals (4). Overall, improving the glucose and insulin levels related to the concomitant use of vanadium and stevia, as well as the protective effect of exercise on the liver may have different effects on its structural tissue.

Materials and Methods

35 male rats (180±10 g) (6-8 weeks) after four weeks of high-fat diet (70 g/kg daily) were randomly divided into seven groups (N=5) including control, diabetic, diabetic+exercise, diabetic+vanadium, diabetic+exercise+vanadium, diabetic+stevia, and diabetic+exercise+stevia.

Streptozotocin (55mg/kg) was injected intraperitoneally for inducing the type 1 diabetes. After 72 hours, the blood samples were taken from the tails of the rats. The blood sugar more than 300 mg/dL were considered as the type 1 diabetic (3). The aerial parts (stems and leaves) of stevia plant, after extraction, were dissolved daily at a dose of 500 mg/kg in water consumed by mice and were given to them freely (3), and vanadium extract (1mg/ml) was dissolved in water daily (4).

The endurance training program consisted of eight weeks of treadmill running, five days a week starting at 15 minutes at 20 meters/minute and ending at 35 minutes at 30 meters/minute in the final week. 8 hours after the last training session, the rats were anesthetized by injecting ketamine (60mg/kg) and xylocaine (5mg/kg). Histopathological changes in liver tissue were examined by using a light microscope. Kolmogorov-Smirnov test was used for normalizing the parametric data. Statistical analysis was performed by using one-way ANOVA and Bonferroni post hoc test. Kruskal-Wallis test was used for comparing the liver tissue damage, and Mann-Whitney test was used ($p \leq 0.05$) if a significant difference was observed.

Findings

After Bonferroni post hoc test, the weight values in all six experimental groups were significantly reduced compared to the healthy control group ($p=0.001$). However, the body weight increased in the supplement and exercise groups

compared to the diabetic group, which was not statistically significant ($p < 0.05$). After comparing the vanadium group with endurance training, a significant weight loss was observed compared to the vanadium group ($p = 0.01$). Moreover, a significant decrease was observed in the group which had endurance training during receiving stevia compared to the stevia group ($p = 0.04$).

Moderate damage to liver cells, central and lobular veins, and sinusoidal space, as well as mild inflammation and hyperemia were observed in the destructive effects of streptozotocin injection in the diabetic group. Performing eight weeks of endurance training, vanadium consumption, and vanadium+training caused a significant improvement in the cells, central and lobular veins, and sinusoidal space. However, only vanadium+exercise was effective in improving inflammation and hyperemia ($p = 0.001$).

Consuming stevia alone can significantly improve the cell and sinusoidal space. Moreover, the use of stevia along with the endurance exercise can improve the destruction of the central and lobular veins to a degree ($p = 0.001$). Consuming stevia alone and along with endurance training was not effective in inflammation and hyperemia of the liver cells.

Conclusion

In addition to glycogen synthesis, the anabolic properties of insulin increase the protein synthesis and can speed up fat storage, which causes a weight in body weight (6). Consuming stevia in stevia increased the insulin sensitivity in the insulin-resistant rats, increased the glucose uptake in the muscle tissue cells, and decreased the hepatic gluconeogenesis (3). Vanadium can maintain the sensitivity of pancreatic beta cells and keep the blood sugar levels normal by reducing the insulin secretion (4). It seems that performing endurance alone and by using vanadium and stevia may delay it slightly from day to day for a few days (7).

Article Message

Less information is available for the use of stevia and vanadium in reducing the negative effects of diabetes on liver tissue. Moreover, insufficient documentation exists for the most appropriate dose of these supplements for improving the indicators associated with the liver damage. Therefore, it is suggested that the effect of different doses be investigated simultaneously in future researches. Further, the use of different parameters of endurance training can provide more accurate information about the effect of training on these variables.

Ethical Considerations

Compliance with Research Ethical Guidelines

In this study, all ethical principles on how to work with laboratory animals, including the availability of water and food, proper storage conditions, and no compulsion in training, were considered with the code of the ethics committee IR.NAHGU.REC.1399.018.

Funding

The present research was done with the financial support of Shahrood University of Technology.

Authors' contributions

All the authors have participated in the designing, implementing and writing all parts of present study.

Conflicts of interest

In the present study, there is no conflict of interest with a particular organization or individual.

Acknowledgement

We thank all those who helped us in this study.

References

1. Amini A, Parto P, Yousufvand N. The effect of oral co-administration of zinc sulfate and vanadium on the level of blood sugar in streptozosin induced diabetic rats. *Journal of Fasa University of Medical Sciences*. 2016;5(4):571-7. (In Persian).
2. Coskun O, Ocakci A, Bayraktaroglu T, Kanter M. Exercise training prevents and protects streptozotocin-induced oxidative stress and β -cell damage in rat pancreas. *Tohoku J Exp Med*. 2004; 20(3): 145-154.
3. Akbarzadeh A, et al. The effects of aqueous extract of stevia plant (*Stevia rebaudiana*) on serum concentration of vaspin and Angiopoietin-like Protein-3 in streptozotocin induced diabetic rats. *ISMJ* 2015; 18(2): 239-249. [Persian]
4. Mohammadi M, Mesbah F, Dahghani GA. Vanadyl Sulphate and its Regenerative and Trophic Effects on Beta Cells of Pancreas of STZ-Induced Diabetic Mellitus Rats. *Iranian Journal of Endocrinology & Metabolism*. 2007; 9(2): 133-216. [Persian]
5. Monazzami AA, et al. The effect of endurance training on sodium-hydrogen exchange protein content and sodium bicarbonate cotransporter in skeletal muscle of type 2 diabetic rats. *Iranian Journal of Lipid and Diabetes*. 2010; 10(3): 251-262. [Persian]
6. Davoodi SH, Vahidian-Rezazadeh M, Fanaei H. The effect of endurance and resistance exercises and consumption of hydro-alcoholic extract of nettle on the changes in weight and plasma levels of nesfatin-1 in type 1 diabetic rats. *Feyz* 2018; 22(4): 362-9. [Persian]
7. Ziaolhagh SJ, Khojasteh L, Ziaolhagh SS, Yahyaei B. The effect of boldenone anabolic steroid, and endurance and resistance training on liver damage markers in rats. *Feyz* 2018; 22(2): 143-52. [Persian]

تأثیر هشت هفته ورزش استقامتی، وانادیوم و عصاره استویا بر تغییرات ساختاری بافت کبد موش‌های نر دیابتی نوع یک

سمیرا عباس‌آبادی^۱، علی حسنی^۲، ملیحه اردکانی‌زاده^۳

۱. گروه فیزیولوژی ورزشی، دانشکده علوم ورزشی، دانشگاه صنعتی شاهرود، سمنان، ایران
۲. گروه فیزیولوژی ورزشی، دانشکده علوم ورزشی، دانشگاه صنعتی شاهرود، سمنان، ایران
۳. گروه علوم ورزشی، دانشکده علوم انسانی، دانشگاه دامغان، سمنان، ایران (نویسنده مسئول)

تاریخ پذیرش: ۱۴۰۰/۱۰/۲۱

تاریخ دریافت: ۱۴۰۰/۰۶/۱۶

چکیده

اهداف: بیان شده است که مصرف گیاه استویا و وانادیوم بر تنظیمات قندخون مؤثر است؛ بر همین اساس، هدف این پژوهش، بررسی هم‌زمان فعالیت استقامتی و مصرف وانادیوم و عصاره استویا بر بافت کبد موش‌های دیابتی در نظر گرفته شد. مواد و روش‌ها: تعداد ۳۵ سر موش نر صحرایی (10 ± 180 گرم) (شش تا هشت هفته)، به‌صورت تصادفی به هفت گروه تقسیم شدند: کنترل، دیابتی، دیابتی + تمرین، دیابتی + وانادیوم، دیابتی + تمرین + وانادیوم، دیابتی + استویا و دیابتی + تمرین + استویا. برای القای دیابت نوع یک، استرپتوزوتوسین (۵۵ میلی‌گرم/کیلوگرم) درون صفاقی تزریق شد و عصاره وانادیوم (یک میلی‌گرم/میلی-لیتر) در آب روزانه محلول شد. برنامه تمرینی شامل هشت هفته دویدن و پنج روز در هفته بود که با زمان ۱۵ دقیقه و سرعت ۲۰ متر/دقیقه آغاز شد و به ۳۵ دقیقه و سرعت ۳۰ متر/دقیقه در هفته پایانی رسید. تغییرات هیستوپاتولوژی در بافت کبد با استفاده از میکروسکوپ نوری بررسی شد. به‌منظور نرمال‌سازی داده‌های پارامتری از آزمون شاپیرو-ویلک و برای تجزیه و تحلیل آن‌ها، آزمون یک‌طرفه آنوا و آزمون تعقیبی بنفرونی و برای داده‌های ناپارامتری آزمون کروسکال-والیس ($P \leq 0.05$) به کار گرفته شد. یافته‌ها: نتایج نشان داد، مقادیر وزن بدن در هر شش گروه تجربی در مقایسه با گروه کنترل سالم ($0.001 = P$) در گروه وانادیوم + ورزش در مقایسه با وانادیوم ($P = 0.01$)، و گروه استویا + ورزش در مقایسه با استویا ($P = 0.04$) کاهش معناداری یافت. تخریب سلولی، ورید مرکزی و لوبولی و همچنین فضای سینوزوئیدی توسط مداخله ورزش، وانادیوم و استویا (به‌تنهایی و نیز هم‌زمان) بهبود یافتند، اما تنها وانادیوم + ورزش بر

1. Email: samira.abbasabady70@gmail.com

2. Email: hassani_3@yahoo.com

3. Email: maliheh_ardakani@yahoo.com



التهاب و پرخونی مؤثر بود ($P = 0.001$). نتیجه‌گیری: براساس یافته‌های پژوهش، به‌نظر می‌رسد اجرای هشت هفته فعالیت استقامتی، مصرف استویا و وانادیوم بر تنظیم وزن بدن و بهبود تخریبات کبد ناشی از دیابت مؤثر است.

واژگان کلیدی: تمرین استقامتی، وانادیوم، استویا، بافت کبد

مقدمه

بیماری دیابت و افزایش مقادیر قندخون، اختلال شایعی است که درصد چشمگیری از افراد کشورها با آن درگیر هستند. مشخص شده است که از دلایل اصلی بیماری دیابت نوع یک، تخریب اختصاصی سلول‌های بتا در جزایر پانکراس به‌وسیله سلول‌های تی اتوریاکتیو و مواد واسطه تولیدشده به‌وسیله این سلول‌ها در هنگام التهاب جزایر است (۱). بررسی‌های آزمایشگاهی نشان داده‌اند که استرپتوزوتوسین از نظر ساختمانی گلوکزآمین نیتروز اوره است و به‌دلیل شباهت ساختمانی به گلوکز وارد سلول‌های بتای پانکراس می‌شود؛ از این‌رو به‌صورت انتخابی باعث تخریب آن‌ها می‌شود. مکانیسم دیگر اثر این ماده، تولید رادیکال آزاد است که باعث تخریب DNA می‌شود (۲). در این نوع بیماری، درمان با مکمل‌های مختلف، رژیم‌های غذایی و تغییر سبک زندگی، استفاده از داروهای گیاهی و اجرای تمرینات ورزشی امکان‌پذیر است که به تأثیرات مفرد و هم‌زمان آن‌ها خواهیم پرداخت (۳).

انجمن دیابت آمریکا در سال ۲۰۰۶ گزارش داد که ورزش هوازی طولانی‌مدت، سطح گلوکز پلاسما را در افراد مبتلا به دیابت نوع یک کاهش می‌دهد. در واقع، فعالیت با شدت متوسط در افراد مبتلا به دیابت نوع یک، سطوح گلوکز خون را در حین تمرین و در زمان بازگشت به حالت اولیه کاهش می‌دهد (۴). در واقع، فعالیت ورزشی به‌عنوان درمان غیردارویی نقش مهمی در تنظیم و کاهش سیتوکین‌های التهابی مرتبط با عملکرد سلول‌های بتای پانکراس ایفا می‌کند (۵). همچنین نتایج مطالعات نشان داده است که اجرای تمرین ورزشی منظم با شدت متوسط، با کاستن از فشار اکسایشی و حفظ یکپارچگی سلول‌های بتای پانکراس، اثر درمانی یا محافظتی بر دیابت دارد (۶).

گیاه استویا بوته‌ای و بومی نواحی شمالی آمریکای جنوبی است. برگ‌های این گیاه دارای دی‌ترپن‌گلیکوزیدهایی است که عامل شیرینی این گیاه هستند. مطالعات نشان داده‌اند که مصرف خوراکی استویا با اینکه ۳۰۰ بار شیرین‌تر از ساکاروز است، مانع افزایش قند خون می‌شود و فاقد کالری است (۷). مطالعات بیوشیمیایی نشان داده‌اند که استفاده از عصاره الکلی بخش تلخ گیاه استویا ربادیانا، مقادیر قندخون و ترانس آمینازهای کبد (ناشی از مسمومیت با استرپتوزوتوسین) را کاهش می‌دهد (۸). همچنین عنوان شده است که مصرف خوراکی عصاره استویا از طریق کاهش میزان سرمی

گلوکز، مقاومت انسولینی و تری‌گلیسرید، قادر به کاهش قند خون و چربی خون است و نیز با کاهش مقادیر آنزیم آلکالین فسفاتاز می‌تواند اثر محافظتی بر بافت کبد داشته باشد (۷). در همین راستا، نجفی و همکاران بیان کردند که عصاره الکلی گیاه استویا ربادیانا، به‌ویژه در دوز زیاد، قادر است در تغییرات آنزیم‌های نشانگر کبد (AST^1 ، ALT^2 و ALP^3) و نیز تنظیم قند خون در موش‌های سوری دیابتی شده با استرپتوزوتوسین مؤثر واقع شود (۸). همچنین به‌نظر می‌رسد این عصاره می‌تواند ساختار کبد را بهبود بخشد و از تخریب بافت آن در بیماری دیابت پیشگیری کند (۸). نتایج مطالعه احمد و احمد نشان داد که مصرف هشت هفته عصاره آبی استویا در موش‌های آلبینوی دیابتی، به بهبود وزن بدن و کاهش گلوکز ناشتا منجر شد (۹). در پژوهش حسینی و همکاران، مصرف عصاره استویا بر وزن رت‌های نر اثر معنادار داشت (۱۰). مطالعاتی که به اثر هم‌زمان تمرین استقامتی با مصرف عصاره استویا پرداخته باشند اندک بود (۱۰).

در سال ۱۸۱۳ مینرالوژیست اسپانیایی به‌نام دل‌ریو^۴، وانادیوم را که عنصری بسیار کمیاب بود کشف کرد. این ماده با عدد اتمی ۲۳ جزو فلزات حد واسط است و در میوه‌هایی از قبیل انگور قرمز با مقادیر زیاد، یافت می‌شود. نتایج مطالعات نشان‌دهنده اثرات ترکیبات وانادیوم مشابه با انسولین در بافت‌های بدن است. این ماده از طریق پروتئین تیروزین‌کیناز سیتوزولی که مجزا از تیروزین‌کیناز رسپتور انسولین است، عمل می‌کند (۱۱). مطالعات حیوانی نشان‌دهنده اثرات مثبت ترکیبات وانادیوم بر دیابت انواع یک و دو است و عوارض جانبی مصرف این دارو بر بافت‌های مختلف گزارش نشده است (۱). خواص شبه‌انسولینی وانادیوم، تحریک انتقال هگروز در آدیپوسیت و عضله اسکلتی رت، تحریک لیپولیز، ممانعت از لیپوژنز، تحریک اکسیداسیون گلوکز و تحریک گلیکوژن سنتتاز در آدیپوسیت‌های رت است (۱۲). مطالعات نشان می‌دهند که درمان با وانادیوم، در کوتاه‌مدت علاوه بر کاهش قند خون از طریق ترمیم و تکثیر سلول‌های بتای پانکراس حیوانات دیابتی شده، قادر است از یک سو سطح انسولین پلاسما را نسبت به گروه‌های دیابتی درمان‌نشده افزایش دهد و از سوی دیگر، حساسیت گیرنده‌های انسولین را افزایش دهد تا بدین‌صورت اثرات کاهش قند خون را آشکار کند (۱۳). در همین راستا، نتایج مطالعه امینی نشان داد که مصرف شصت‌روزه سولفات وانادیوم در موش‌های دیابتی شده توسط STZ^5 به کاهش مقادیر گلوکز سرمی منجر می‌شود (۱). براساس نتایج مطالعه اشتیاقی و همکاران، سه تا چهار ماه مصرف سولفات وانادیوم در بیماران دیابتی نوع دو موجب کاهش

-
1. Aspartate Transaminase
 2. Alanine Aminotransferase
 3. Alkaline Phosphatase
 4. Delrio
 5. Streptozotocin

قند خون ناشتا می‌شود (۱۱). نمک‌های مختلف وانادیوم اثرات تقریباً یکسانی بر کاهش قند خون در بیماری دیابت دارند که برداشت گلوکز و انتقال و اکسیداسیون آن را افزایش می‌دهد (۱۴). همچنین وانادیل سولفات ترشح انسولین وابسته به تحریک گلوکز را تقویت می‌کند (۱۵).

در عصر حاضر، تزریق انسولین، درمان اصلی و مؤثری برای دیابت است، اما مشاهده شده است که این راه درمانی عوارض نامطلوب متعددی همچون افزایش ذخایر چربی، تحلیل‌رفتن بافت چربی در محل تزریق و بروز شوک هیپوگلیسمی دارد و در طولانی‌مدت بر روندهای ایجاد عوارض ناتوان‌کننده دیابت تأثیر ندارد؛ براین اساس، نیاز برای یافتن ترکیبات مؤثر در درمان دیابت با عوارض جانبی کمتر، ضروری به نظر می‌رسد (۱). از سوی دیگر، مطالعات حیوانی اثرات مثبت وانادیوم را بر بهبود دیابت انواع یک و دو نشان دادند (۱). در مجموع و با توجه به یافته‌های ذکر شده، ممکن است بهبود سطوح گلوکز و انسولین ناشی از مصرف هم‌زمان وانادیوم و استویا و نیز اثر محافظتی ورزش از کبد، نتایج متفاوتی بر بافت ساختاری آن داشته باشد و بر ارتقای آسیب سلولی ناشی از دیابت مؤثر باشد؛ بر همین اساس، مطالعه حاضر با هدف بررسی اثر هشت هفته اجرای تمرین استقامتی همراه با مصرف وانادیوم و عصاره استویا بر تغییرات ساختاری بافت کبد و تغییرات وزنی، در موش‌های صحرایی نر دیابتی نوع یک انجام شد.

روش پژوهش

این پژوهش مطالعه‌ای تجربی-آزمایشگاهی بود که در آن امکان کنترل عوامل تأثیرگذار بر نتایج پژوهش وجود داشت. نمونه‌گیری بافت کبد از هفت گروه پنج‌تایی، پس از مداخله متغیرهای مستقل انجام شد و تغییرات مورفولوژیک در بافت کبد آن‌ها مطالعه و سپس مقایسه شد.

به‌منظور بررسی اثر عصاره وانادیوم و استویا همراه با اجرای تمرین ورزشی بر بافت کبد موش‌های آزمایشی، ۳۵ سر موش نر صحرایی با سن شش تا هشت هفته، با وزن اولیه 10 ± 180 گرم از انستیتوی پاستور ایران خریداری شد. آن‌ها در چرخه ۱۲-۱۲ ساعت تاریکی و روشنایی با درجه حرارت 2 ± 20 درجه سانتی‌گراد و رطوبت 5 ± 50 درصد، به‌صورت دوتایی در قفس‌های استاندارد جوندگان ($30 \times 15 \times 15$ سانتی‌متر) نگهداری شدند. موش‌ها به‌مدت چهار هفته توسط غذای پرچیره (۷۰ میلی‌گرم/کیلوگرم) تهیه‌شده از خوراک دام مینو صبح (کربوهیدرات ۵۸، چربی ۱۳ و پروتئین ۲۸ درصد) تغذیه شدند. پس از آن، وزن آن‌ها به ۲۴۰ تا ۲۵۰ گرم رسید که به‌طور تصادفی به هفت گروه پنج‌تایی تقسیم شدند: ۱- گروه کنترل سالم، ۲- گروه دیابتی، ۳- گروه دیابتی و تمرین استقامتی، ۴- گروه دیابتی و مصرف وانادیوم، ۵- گروه دیابتی و تمرین استقامتی + مصرف وانادیوم، ۶- گروه دیابتی و مصرف استویا، ۷- گروه دیابتی و تمرین استقامتی + مصرف استویا. در طول هشت

هفته، گروه کنترل سالم هیچ نوع مداخله تمرینی یا مکمل را دریافت نکرد و گروه دوم پس از دیابتی شدن، بدون هیچ نوع تمرین و دریافت مکمل در قفس نگهداری شدد گروه‌های سوم تا هفتم پس از دیابتی شدن و تا پایان هفته هشتم، در مداخله‌های اجرای تمرین استقامتی، دریافت وانادیوم و استویا قرار گرفتند.

روش دیابتی کردن: آزمودنی‌ها قبل از تزریق محلول استرپتوزوتوسین به مدت هجده ساعت ناشتا بودند و مصرف آب مانع نداشت. از محلول بافری سیترات با اسیدیته ۴/۵ و غلظت ۲۰ میلی‌مولار استفاده شد. مقدار استرپتوزوتوسین تزریقی ۵۵ میلی‌گرم به‌ازای هر کیلوگرم وزن حیوان بود که به‌صورت تزریق درون صفاقی انجام شد. پس از گذشت ۷۲ ساعت، ضمن خون‌گیری از ناحیه دم موش‌ها، با استفاد از نوار گلوپاب و دستگاه Gluco Dr مدل Super sensor (ساخت کره جنوبی)، میزان قند خون آزمودنی‌ها اندازه‌گیری شد و موش‌هایی که قند خون آن‌ها بیشتر از ۳۰۰ میلی‌گرم در دسی‌لیتر بود، دیابتی نوع یک در نظر گرفته شدند (۷).

بخش‌های هوایی (ساقه و برگ) گیاه استویا در آب مقطر حل شد و در دمای چهل درجه سانتی‌گراد همراه با لرزش آهسته انکوبه شدند. بخش‌های محلول در آب با دور ۶۰۰۰ و به مدت ۱۰ دقیقه سانتریفیوژ شدند. قسمت‌های غیرمحلول دور ریخته شد، بخش‌های شناور روی آب از طریق دستگاه تقطیر در تبخیرکننده چرخان تغلیظ شد، برای استفاده پودر شد و به‌صورت روزانه با دوز ۵۰۰ میلی‌گرم/کیلوگرم با آب مصرفی موش‌ها محلول شد و آزادانه در اختیار آن‌ها قرار گرفت (۷). عصاره وانادیوم سولفات (محصول مرک آلمان) با دوز یک میلی‌گرم در میلی‌لیتر، در آب مصرفی حیوانات محلول شد و آزادانه در اختیار آن‌ها قرار گرفت (۱۳).

پروتکل تمرینی: تمرینات استقامتی به مدت هشت هفته روی تردمیل جوندگان (پنج باند، ساخت شرکت دانش‌سالار ایرانیان) در آزمایشگاه حیوانات اجرا شد. به‌منظور آشنا کردن گروه‌های تمرینی، اجرای تمرین دویدن به مدت یک هفته و پنج روز روی تردمیل اجرا شد. تمرینات اصلی پنج روز در هفته بود که با سرعت ۱۵ متر/دقیقه و مدت ۲۰ دقیقه آغاز شد و به‌صورت فزاینده در هفته هشتم به سرعت ۳۰ متر/دقیقه و مدت ۳۵ دقیقه رسید (جدول شماره یک) (۱۶). به‌منظور تحریک موش‌های صحرائی برای دویدن، از محرک صوتی (ضربه به دیواره نوارگردان) استفاده شد؛ بدین‌صورت که در جلسات اول از محرک الکتریکی با ولتاژ کم، همراه با محرک صوتی استفاده شد. پس از شرطی کردن موش‌های صحرائی به‌همراه بودن دو محرک، در سایر جلسات به‌منظور رعایت نکات اخلاقی کار با حیوان آزمایشگاهی، فقط از محرک صوتی استفاده شد. در صورتی که حیوان سه بار به بخش شوک تردمیل وارد می‌شد و شوک را به دویدن ترجیح می‌داد، تمرین حیوان به پایان می‌رسید.

جدول ۱- برنامه تمرین استقامتی

Table 1- The endurance training protocol

هفته Week	1	2	3	4	5	6	7	8
سرعت (متر/دقیقه) Speed (m/min)	15	20	20	25	25	30	30	30
مدت (دقیقه) Time (min)	20	20	25	25	30	30	35	35

اندازه‌گیری وزن موش‌ها: در شروع، پس از خوراندن غذای پرچیره و در پایان دوره، قبل از کشتن و نمونه‌برداری، حیوانات به‌طور دقیق توسط ترازوی دیجیتالی با حساسیت دو رقم اعشار (ساخت شرکت سارتاریاس آلمان) وزن شدند و اعداد به‌دست‌آمده بر حسب گرم ثبت شدند. تغییرات هیستوپاتولوژی: در پایان مطالعه، حیوانات به‌مدت ده تا دوازده ساعت ناشتا نگه داشته شدند. سپس موش‌ها وزن شده و بی‌هوش شدند. بی‌هوشی با استفاده از تزریق درون‌صفافی کتامین (شصت میلی‌گرم/کیلوگرم) و زایلازین (پنج میلی‌گرم/کیلوگرم) با نسبت پنج به دو انجام شد. پس از بی‌هوشی، بلافاصله قسمت یکسانی از بافت کبد برداشته شد. نمونه‌ها پس از جداسازی در فرمالین ۱۰ درصد ثابت شدند و سپس برای انجام‌شدن روش‌های معمول بافت‌شناسی آماده شدند. نمونه‌ها برای ۴۸ ساعت در محلول نگهداری شدند. پس از ۲۴ ساعت اولیه، فرمالین تازه با فرمالین قبلی جایگزین شد. بعد از تثبیت، با الکل آگیری شد و قالب‌گیری با پارافین انجام شد. سپس توسط میکروتوم مقاطع با ضخامت پنج میکرون به‌صورت نمونه‌گیری تصادفی و با فواصل منظم و یکنواخت تهیه شد. مقاطع میکروسکوپی انتخاب‌شده، پس از رنگ‌آمیزی هماتوکسیلین و ائوزین توسط میکروسکوپ نوری مطالعه شد. عکس‌برداری با دوربین میکروسکوپی دیجیتالی اولمپوس DP12 و پس از آن، بررسی‌های بافتی توسط نرم‌افزار Image J انجام شد. معیارهای ارزیابی ضایعات هیستوپاتولوژی بافت کبد در جدول شماره چهار ذکر شده است.

به‌منظور مقایسه وزن، ابتدا نرمال‌بودن توزیع داده‌ها با آزمون شاپیرو-ویلک انجام شد. پس از تأیید همگن‌بودن واریانس خطا توسط آزمون لون، برای مقایسه وزن موش‌ها (پیش‌آزمون و پس‌آزمون) از آزمون اندازه‌گیری مکرر استفاده شد. به‌منظور مقایسه میانگین‌های گروهی، آزمون آنوای یک‌سویه و آزمون تعقیبی بنفرونی در سطح معناداری کمتر یا مساوی با ۰/۰۵ در نظر گرفته شد. با توجه به رتبه‌ای بودن و نحوه امتیازبندی مقایسه آسیب بافت کبد نیز از آزمون‌های ناپارامتری استفاده شد؛

براین اساس از آزمون کروسکال-والیس استفاده شد و در صورت مشاهده تفاوت معنادار، برای تعیین گروه‌های متفاوت، آزمون یو من‌ویتنی در سطح معناداری کمتر یا مساوی با ۰/۰۵ به کار رفت.

نتایج

نتایج آزمون آماری آنوای یک‌سویه نشان داد که اجرای هشت هفته فعالیت هوازی به‌تنهایی و نیز همراه با مصرف وانادیوم و عصاره استویا، بر تغییرات وزنی موش‌های دیابتی شده در مقایسه با گروه کنترل سالم مؤثر بود. پس از اجرای آزمون تعقیبی بنفرونی مشاهده شد که مقادیر وزن در هر شش گروه تجربی، در مقایسه با گروه کنترل سالم کاهش معناداری داشت ($P = 0.001$) (جدول شماره ۲)؛ در حالی که مقادیر وزن بدن در گروه‌های تحت درمان با مکمل و ورزش در مقایسه با گروه دیابتی، افزایش یافت، اما از لحاظ آماری معنادار نبود ($P < 0.05$). پس از مقایسه گروه دریافت‌کننده وانادیوم هم‌زمان با اجرای تمرین استقامتی، کاهش معنادار وزن در مقایسه با گروه وانادیوم مشاهده شد ($P = 0.01$). در گروهی که هم‌زمان با دریافت استویا تمرین استقامتی داشتند، کاهش معناداری در مقایسه با گروه استویا مشاهده شد ($P = 0.04$) (جدول شماره ۳).

جدول ۲- مقادیر تغییرات وزن پس از هشت هفته در گروه‌های کنترل و تجربی (میانگین \pm انحراف استاندارد)
Table 2- The Values of weight changes after eight weeks in control and experimental groups (Mean \pm SD)

اختلاف میانگین در مقایسه با کنترل Mean difference compared to control	میانگین \pm انحراف استاندارد Mean \pm SD	گروه‌ها (تعداد: ۵ سر) Groups (n=5)
-	294.2 \pm 6.92	کنترل سالم Control
155.4 \pm 4.94*	138.8 \pm 7.92	دیابتی Diabetic
129.8 \pm 4.3*	164.4 \pm 5.72	دیابتی + تمرین Diabetic+Exercise
121 \pm 3.61*	173.2 \pm 2.39	دیابتی + وانادیوم Diabetic+Vanadium
116.2 \pm 3.66*	178 \pm 2.74	دیابتی + تمرین + وانادیوم Diabetic+Exercise +Vanadium
132 \pm 4.1*	162.2 \pm 4.97	دیابتی + استویا Diabetic+Estevia
126 \pm 4.33*	168.2 \pm 2.59	دیابتی + تمرین + استویا Diabetic+Exercise+Estevia

*: معناداری در مقایسه با گروه کنترل ($P = 0.001$)

*: Significance compared to the control group ($P = 0.001$)

جدول ۳- مقادیر تغییرات وزن پس از هشت هفته در گروه‌های تمرین با و بدون مکمل (میانگین \pm انحراف استاندارد)

Table 3- The Values of weight changes after eight weeks in training groups with and without supplementation (Mean \pm SD)

P-Value	اختلاف میانگین Mean difference	گروه‌ها (تعداد: ۵ سر) Groups (n=5)
0.01*	4.8 \pm 1.62	گروه تمرین+وانادیوم در مقایسه با وانادیوم Exercise+Vanadium compared to Vanadium
0.04*	6 \pm 2.5	گروه تمرین+استویا در مقایسه با استویا Exercise+Stevia compared to Stevia

*: سطح معناداری ($p < 0.05$)

*: Significantly ($p < 0.05$)

در بررسی اثرات مخرب تزریق استرپتوزوسین در گروه دیابتی، تخریب متوسط در سلول‌های کبد، ورید مرکزی و لوبولی و فضای سینوزوئیدی و نیز التهاب و پرخونی خفیف مشاهده شد که اجرای هشت هفته تمرین استقامتی، مصرف وانادیوم و تمرین + وانادیوم، به بهبود معنادار سلول، ورید مرکزی و لوبولی و فضای سینوزوئیدی منجر شد؛ درحالی‌که تنها تمرین + وانادیوم بر بهبود التهاب و پرخونی مؤثر واقع شد ($P = 0.001$).

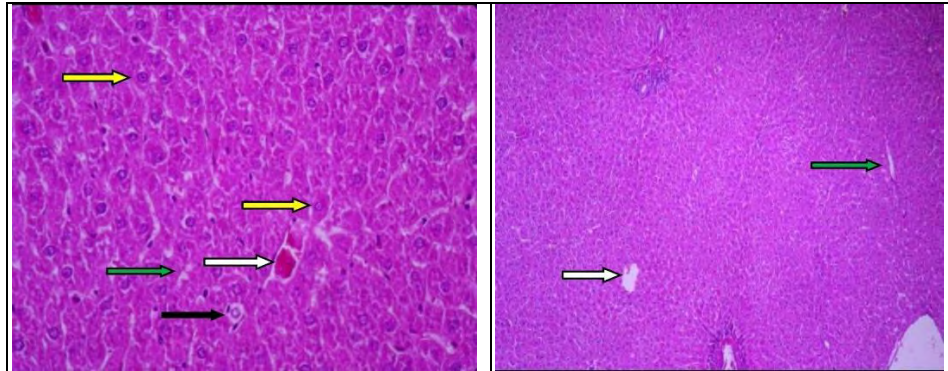
مصرف استویا به‌تنهایی قادر به بهبود معنادار سلول و فضای سینوزوئیدی بود که هم‌زمان با اجرای فعالیت استقامتی توانست تخریبات ورید مرکزی و لوبولی را تا یک درجه بهبود دهد ($P = 0.001$)؛ درحالی‌که مصرف استویا به‌تنهایی و همراه با اجرای تمرین استقامتی، بر التهاب و پرخونی سلول‌های کبد مؤثر نبود (جدول شماره چهار).

جدول ۴- نتایج تغییرات ساختاری کبد پس از هشت هفته در گروه‌های کنترل و تجربی (صفر = عدم تغییر، ۱ = تغییرات خفیف، ۲ = تغییرات متوسط)

Table 4- Results of liver structural changes after eight weeks in control and (Zero: No change, 1: Small changes, 2: Middle changes) experimental groups

التهاب و پرخونی Inflammation and congestion	فضای سینوزوئیدی Sinusoidal space	ورید مرکزی لوبولی Central lobular vein	سلول هیپاتوسیت Hepatocyte cells	گروه Groups
0	0	0	0	کنترل Control
1	2	2	2	دیابتی Diabetic
1	0	1	1	تمرین Exercise
1	0	1	1	وانادیوم Vanadium
0	0	0	1	تمرین+وانادیوم Exercise+Vanadium
1	0	2	0	استویا Stevia
1	0	1	0	تمرین+استویا Exercise+Estevia

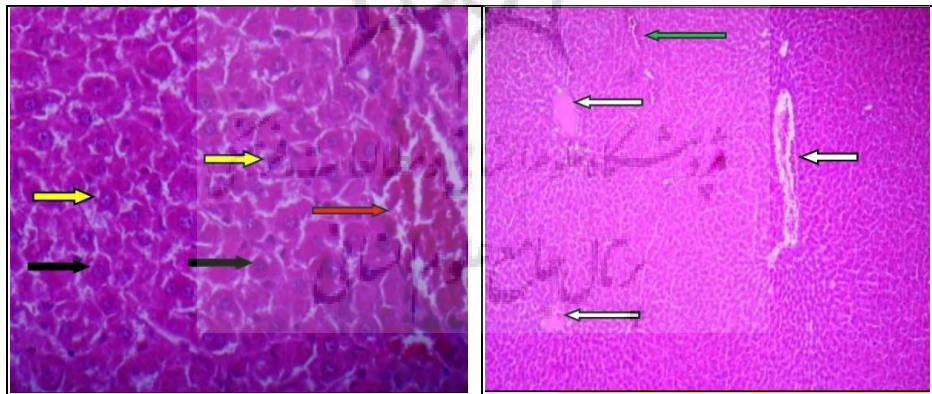
در زمینه بررسی‌های هیستوپاتولوژی، در نمونه‌های گروه کنترل، بافت کبد با ساختار منظم و انسجام کامل همراه با ستون‌های منظم از سلول‌های هیپاتوسیتی در اطراف وریدهای مرکز لوبولی قرار دارند. مشخصات وریدهای مرکز لوبولی (فلش سفید) و فضای سینوزوئیدی (فلش سبز) که در بین دسته‌های سلولی و خود سلول‌ها قرار دارند، طبیعی گزارش شد. سلول‌های هیپاتوسیت (فلش زرد) با هسته روشن و سیتوپلاسم اسیدوفیل رؤیت‌شدنی هستند و بین فضاهای سینوزوئیدی سلول‌های کوپفر (فلش سیاه) که ماکروفاژ کبدی به حساب می‌آیند، با هسته‌های تیره و کشیده همراه با تعداد و پراکندگی مناسب رؤیت‌شدنی‌اند (شکل شماره یک).



شکل ۱- فتومیکروگراف بافت کبد گروه کنترل با بزرگ‌نمایی ۱۰۰ راست و ۴۰۰ چپ

Figure 1- Liver tissue photomicrograph of control group with magnification of 100 right and 400 left

در نمونه‌های گروه دیابتی، بافت کبد همراه با درجاتی از تغییر در نواحی مختلف است؛ به طوری که وریدهای مرکز لوبولی (فلش سفید) با انباشتگی خونی و اتساع دیده می‌شوند و فضاها سیروزوئیدی (فلش سبز) نیز دارای اتساع و خون و سلول‌های روند التهاب هستند. هپاتوسیت‌ها (فلش زرد) درجاتی از تغییرات واکوئولار و دژنراتیو را نشان می‌دهند. تعداد سلول‌های کوپفر (فلش سیاه) زیاد و میزانی از خون به صورت منتشر در نواحی مختلف بافت کبد دیده می‌شود (شکل شماره دو).

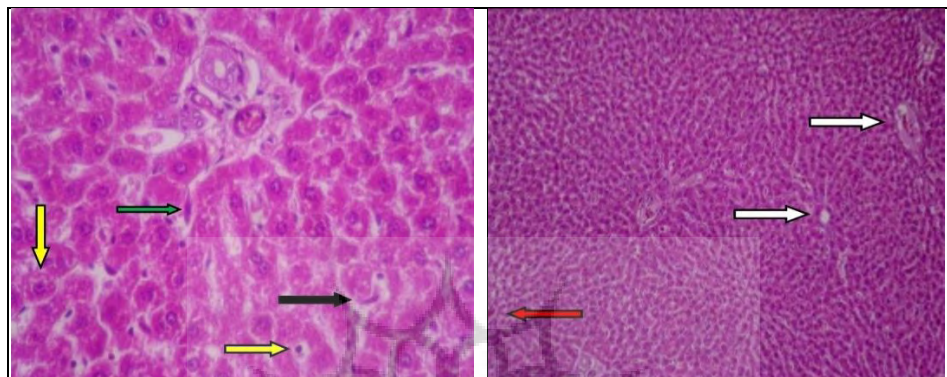


شکل ۲- فتومیکروگراف بافت کبد در گروه دیابتی با بزرگ‌نمایی ۱۰۰ راست و ۴۰۰ چپ

Figure 2- Liver tissue photomicrograph of diabetic group with magnification of 100 right and 400 left

نمونه‌های گروه تمرین استقامتی، تنها اندکی پرخونی (فلش قرمز) در برخی نواحی بافت کبد را نشان می‌دهند. وریدهای مرکز لوبولی (فلش سفید) در برخی نواحی با اندکی اتساع همراه‌اند، اما فضای

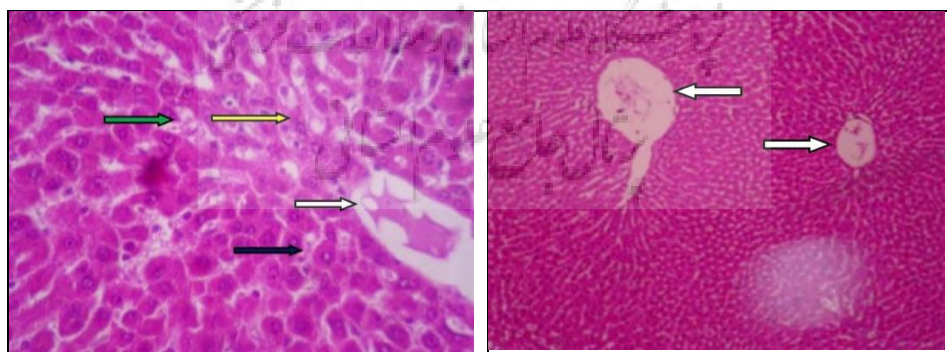
سینوزوئیدی (فلش سبز) و تعداد سلول‌های کوپفر (فلش سیاه) نرمال است. تعداد اندکی از سلول‌های هیپاتوسیت نیز درجاتی از تغییرات واکوئلار و سیتوپلاسمی را نمایان کرده است (فلش زرد) (شکل شماره سه).



شکل ۳- فتومیکروگراف بافت کبد در گروه تمرین با بزرگ‌نمایی ۱۰۰ راست و ۴۰۰ چپ

Figure 3- Liver tissue photomicrograph of exercise group with magnification of 100 right and 400 left

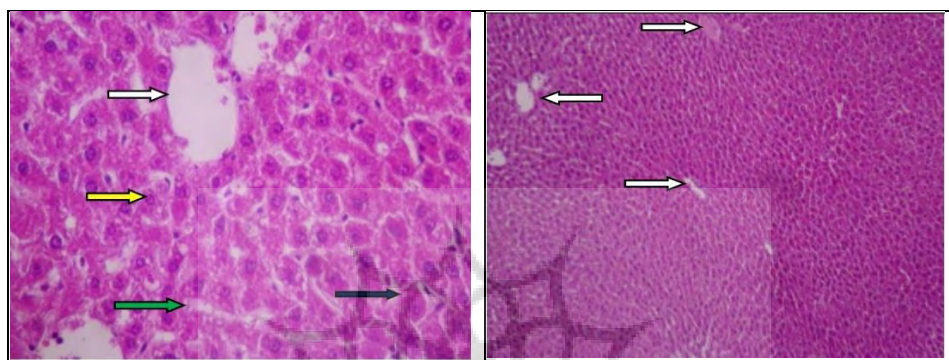
در نمونه‌های کبد گروه وانادیوم، وریدهای مرکز لوبولی (فلش سفید) افزایش اندازه و تجمع خونی و سلولی دارند. مشخصات فضای سینوزوئیدی (فلش سبز) با اندکی اتساع همراه است و سلول‌های کوپفر (فلش سیاه) نیز با تعداد مناسب و شکل نرمال دیده می‌شوند. همچنین تعدادی هیپاتوسیت (فلش زرد) اندکی تغییرات واکوئلار را نشان می‌دهند (شکل شماره چهار).



شکل ۴- فتومیکروگراف بافت کبد در گروه وانادیوم با بزرگ‌نمایی ۱۰۰ راست و ۴۰۰ چپ

Figure 4- Liver tissue photomicrograph of vanadium group with magnification of 100 right and 400 left

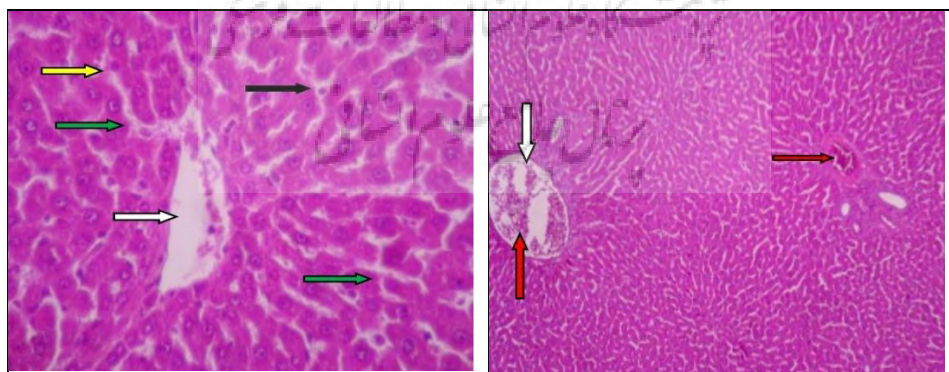
در نمونه‌های بافت کبد گروه وانادیوم و ورزش، کبد دارای وریدهای مرکز لوبولی (فلش سفید) با اندازه‌های یکنواخت و مناسب، همراه با پراکندگی نرمال است. در برخی از سلول‌های هیپاتوسیت (فلش زرد)، اندکی تغییرات واکوتولار دیده می‌شود و مشخصات فضای سینوزوئیدی (فلش سبز) مناسب است و تعداد و شکل سلول‌های کوپفر (فلش سیاه) نیز نرمال است (شکل شماره ۵ پنج).



شکل ۵- فتومیکروگراف بافت کبد گروه تمرین + وانادیوم با بزرگ‌نمایی ۱۰۰ راست و ۴۰۰ چپ

Figure 5- Liver tissue photomicrograph of exercise+vanadium group with magnification of 100 right and 400 left

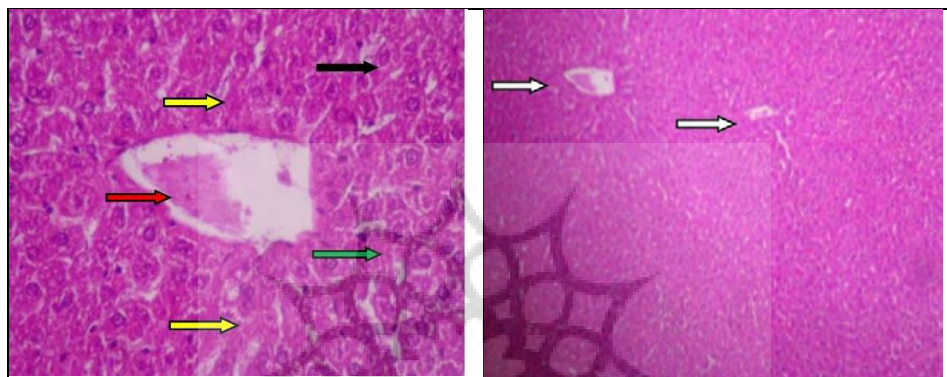
در نمونه‌های بافت کبد گروه استویا، وریدهای مرکز لوبولی (فلش سفید) با اندازه‌های متفاوت و بزرگ‌شدگی و احتباس خونی هستند (فلش قرمز). هیپاتوسیت‌ها (فلش زرد) و سلول‌های کوپفر (فلش سیاه) مشخصات طبیعی دارند، اما در برخی نواحی فضای سینوزوئیدی اندکی اتساع (فلش سبز) را نشان می‌دهد (شکل شماره ۶ شش).



شکل ۶- فتومیکروگراف بافت کبد گروه استویا با بزرگ‌نمایی ۱۰۰ راست و ۴۰۰ چپ

Figure 6- Liver tissue photomicrograph of stevia group with magnification of 100 right and 400 left

در نمونه‌های بافت کبد گروه استویا و ورزش در مقایسه با گروه کنترل، اتساع در برخی از وریدهای مرکز لوبوبی (فلش سفید) بیشتر دیده می‌شود که در برخی موارد با تجمع مقداری مایع (فلش قرمز) همراه است. فضای سینوزوئیدی (فلش سبز) و سلول‌های کوپفر شکل و تعداد مناسب دارند (فلش سیاه). سلول‌های کبدی (فلش زرد) نیز با مشخصات سلولی طبیعی و سیتوپلاسم و هسته نرمال مشاهده می‌شوند (شکل شماره هفت).



شکل ۷- فتومیکروگراف بافت کبد گروه استویا + ورزش با بزرگ‌نمایی ۱۰۰ راست و ۴۰۰ چپ
Figure 7- Liver tissue photomicrograph of exercise+stevia group with magnification of 100 right and 400 left

بحث و نتیجه‌گیری

نتایج مطالعه حاضر نشان داد که پس از القای دیابت، کاهش معناداری در مقادیر وزن موش‌ها در مقایسه با گروه کنترل ایجاد شد؛ به این صورت که پس از اجرای هشت هفته فعالیت استقامتی و مصرف مکمل‌های وانادیوم و استویا به‌تنهایی و همراه با ورزش، کاهش معناداری در وزن بدن در مقایسه با گروه کنترل سالم، و همچنین افزایش غیرمعناداری در مقایسه با گروه دیابتی مشاهده شد. نتایج نشان داد، مصرف مکمل وانادیوم همراه با اجرای فعالیت استقامتی موجب کاهش معنادار وزن بدن شد و نیز دریافت عصاره استویا همراه با اجرای فعالیت ورزشی در مقایسه با گروه استویا، تأثیر معناداری بر وزن بدن داشت.

استرپتوزوتوسین قادر به قطعه‌قطعه کردن DNA و تخریب غشای سلول‌های بتای پانکراس است؛ به همین دلیل برای ایجاد دیابت در مدل‌های حیوانی استفاده می‌شود (۱۰). در بیماری دیابت نوع یک، به دلیل تولیدنشدن انسولین توسط پانکراس، ساخت و ذخیره بافت چربی در بدن با مشکل مواجه می‌شود که نتیجه آن کاهش تدریجی وزن بدن است (۳). همچنین در پژوهش‌های متعدد مشاهده شده است که موش‌های دارای ژن غیرفعال گیرنده انسولین در مغز، اضافه‌وزن زیاد دارند و با

تحمل نکردن گلوکز مواجه هستند و به انسولین نیز مقاوم‌اند (۱۷). در راستای این موضوع، مشاهده شد که پس از القای دیابت، کاهش معناداری در وزن بدن موش‌ها در مقایسه با گروه کنترل سالم روی داد. در همین راستا، یافته‌های مطالعه کاظمی و همکاران نشان داد که در طول چهار هفته القای دیابت، کاهش وزن بدن و سطح انسولین پلاسمای ناشتا در مقایسه با گروه سالم مشاهده شد، اما به لحاظ آماری معنادار نبود؛ در حالی که سطح گلوکز خون ناشتا و غیرناشتای گروه دیابتی در مقایسه با گروه غیردیابتی افزایش معناداری یافت (۱۸). نتایج مطالعات زیادی نشان داده است که هورمون انسولین در راستای تعادل وزنی نقش‌های مهمی را در بدن ایفا می‌کند. انسولین یک هورمون آنابولیک است؛ بنابراین می‌تواند علاوه بر گلیکوژن، سنتز پروتئین را نیز افزایش دهد. یکی دیگر از فعالیت‌های انسولین، مهار لیپولیز در بدن است؛ به همین دلیل می‌تواند تجزیه چربی را سرعت دهد که همه این عوامل موجب حفظ تعادل در وزن بدن می‌شوند (۳). همسو با این یافته‌ها، در پژوهش حاضر مشاهده شد که اجرای هشت هفته فعالیت استقامتی همراه و بدون مصرف مکمل‌های استویا و وانادیوم، موجب افزایش وزن بدن در مقایسه با گروه دیابتی شد. این نتایج به لحاظ آماری معنادار نبود، اما به نظر می‌رسد القای این متغیرهای مستقل بر تنظیمات تولید انسولین و نیز سطوح گلوکز خون مؤثر بود. ناهمسو با این نتایج، نتایج پژوهش کاظمی و همکاران نشان داد که پس از چهار هفته تمرین، بین وزن بدن و میزان غذای دریافتی سه گروه (غیردیابتی، دیابتی و تمرین) تفاوت غیرمعناداری وجود داشت که ممکن است به دلیل کافی نبودن دوره تمرینی باشد؛ زیرا عنوان شده است که تمرینات ورزشی می‌تواند به افزایش توده بدون چربی و کاهش چربی زیرجلدی و احشایی منجر شود (۱۸).

دربارۀ مقادیر وزن بدن در گروه‌های مصرف‌کننده‌های استویا مشاهده شد که هشت هفته مصرف استویا همراه با اجرای فعالیت بدنی، موجب کاهش وزن بدن در مقایسه با گروه استویای تنها شد. امروزه استفاده از شیرین‌کننده‌های طبیعی همچون گیاه استویا، به‌ویژه برای افراد مبتلا به دیابت اهمیت زیادی پیدا کرده است. پژوهش‌ها نشان داده‌اند که استویوزوئید (دی‌ترپن گلیکوزید موجود در گیاه استویا)، محرک ترشح انسولین از سلول‌های بتای پانکراس موش است و اثرات ضدهیپرگلیسمی در حیوانات دیابتی شده دارد. به نظر می‌رسد مصرف خوراکی استویوزوئید به افزایش حساسیت انسولین در موش‌های صحرایی مقاوم به انسولین منجر می‌شود و موجب افزایش مصرف گلوکز در سلول‌های بافت عضله و کاهش گلوکونئوژنز کبدی می‌شود (۷)؛ بنابراین با توجه به نقش انسولین و نیز فعالیت ورزشی در سنتز گلیکوژن و جایگزینی بافت بدون چربی، می‌توان بیان کرد مصرف هشت‌هفته‌ای عصاره گیاه استویا هم‌زمان با اجرای تمرینات ورزشی، بر بهبود سلول‌های پانکراس و تولید مقادیر انسولین مؤثر بوده و توانسته است توده بدن را بهبود دهد.

در گروهی که به مدت هشت هفته مصرف وانادیوم و اجرای تمرین استقامتی داشتند، در مقایسه با گروه وانادیوم کاهش معنادار وزن مشاهده شد. یکی دیگر از ترکیبات جدید برای درمان دیابت، وانادیوم است که در پژوهش‌های مختلف اثرهای مفید آن اثبات شده است (۱). نتایج مطالعه اشتیاقی و همکاران نشان داد که سه تا چهار ماه مصرف سولفات وانادیوم در بیماران دیابتی نوع دو موجب کاهش شاخص توده بدن و قند خون ناشتا می‌شود (۱۱). خواص شبه‌انسولینی وانادیوم، تحریک انتقال هگروز در آدیپوسیت و عضله اسکلتی رت، تحریک لیپولیز، ممانعت از لیپوژنز، تحریک اکسیداسیون گلوکز و تحریک گلیکوژن سنتتاز در آدیپوسیت‌های رت است (۱۲). اثرات وانادیوم به صورت کاهش مصرف غذا و افزایش حساسیت محیطی به انسولین است (۱۱). یوئن^۱ و همکاران مطالعه دقیقی در زمینه اثرات وانادیوم بر رژیم غذایی موش‌های صحرایی انجام دادند. آن‌ها مشاهده کردند که بهبود متابولیک فقط در موش‌های درمان با وانادیوم روی داد (۱۹). در حیوانات مبتلا به دیابت تجربی و خیم نوع یک و وابسته به انسولین تزریقی، افزایش انسولین در مدت شش ماه درمان مشاهده نشد؛ در حالی که وانادیوم توانست با تحریک گیرنده‌های انسولینی محیطی، نیاز به انسولین تزریقی را تا حدود ۸۰ درصد در مقایسه با گروه درمان نشده با وانادیوم کاهش دهد. در واقع، وانادیوم قادر بود حساسیت سلول‌های بتای پانکراس را به سطح قند خون حفظ کند و با وجود افزایش حساسیت گیرنده‌های محیطی به انسولین احتمالاً با کاهش ترشح انسولین در حضور خود، سطح انسولین خون را پایین آورد و با این عمل سطح قند خون را در حد طبیعی نگهدارد (۱۳).

بر اساس تفسیر هیستوپاتولوژی در گروهی که استرپتوزوسین تزریق شده بود (گروه دیابتی)، تخریبات متوسطی در هیپاتوسیت‌ها، ورید مرکزی و لوبولی و فضای سینوزوئیدی، همراه با التهاب و پرخونی خفیف مشاهده شد؛ به طوری که اجرای هشت هفته فعالیت استقامتی و مصرف گ‌آیه وانادیوم و نیز درمان هم‌زمان آن‌ها موجب بهبود وضعیت سلول، ورید و فضای سینوزوئیدی شد. وضعیت التهاب و پرخونی خفیف در گروه دیابتی، با مصرف هشت هفته‌ای وانادیوم همراه با اجرای فعالیت استقامتی بهبود یافت؛ به طوری که ورزش و وانادیوم هر کدام به تنهایی بر وضعیت التهاب و پرخونی بافت کبد مؤثر نبودند.

مصرف عصاره استویا به تنهایی و همراه با ورزش استقامتی، تخریبات متوسط هیپاتوسیت‌ها و فضای سینوزوئیدی را تا دو درجه بهبود بخشید و استویا همراه با ورزش، تخریب ورید لوبولی و مرکزی را تا یک درجه بهبود داد، اما هیچ‌یک از مصرف عصاره استویا با و بدون ورزش، بر بهبود التهاب و پرخونی هیپاتوسیت‌ها مؤثر نبودند.

براساس یافته‌های مطالعات بسیار، تزریق STZ به‌همراه جریان خون وارد کبد می‌شود و سبب ایجاد آسیب اندوتلیوم و ریزش آن‌ها به داخل سینوزوئیدها و عروق می‌شود. این امر به انسداد جریان خون آن‌ها منجر شده و در این هنگام، ناحیه مرکز لوبولی توسط گلبول‌های قرمز پر می‌شود. گلبول‌های رانده شده به فضای دیس، با تحریک تکثیر سلول‌های ستاره‌ای باعث تغییر شکل بافت و در نتیجه فیبروز شاخه انتهایی سیاهرگی می‌شوند که به انسداد وسیع‌تر جریان خون بافتی آن ناحیه می‌انجامد. همچنین کانون‌های آماسی یا التهاب، آسیب مهم دیگری است که در گروه دیابتی شده مشاهده می‌شود. تجمع آب، چربی، پروتئین و دارو در اطراف عروق یا داخل بافت کبد، سبب تخریب ساختمان لوبولی شده و به نکرروز آن ناحیه منجر می‌شود. به‌دنبال نکرروز، سلول‌های التهابی در آن ناحیه تجمع می‌یابند و باعث ترشح کلاژن در زیر اندوتلیوم سیاهرگ‌های مرکزی و فضای دور سینوزوئیدی می‌شوند که در ادامه به بافت کبد نیز تراوش می‌کنند. سپس رشته‌های کلاژن به هم وصل می‌شوند و هیپاتیت بینابینی ایجاد خواهد شد. در این هنگام، پارانشیم کبد با بافت هم‌بند جایگزین شده و فیبروز ایجاد می‌شود. وجود التهاب در یک ناحیه نشان‌دهنده نکرروز و تخریب بافت کبد در آن محل است. از دیگر نتایج پژوهش حاضر می‌توان به ضایعات دژنراتیو سلولی اشاره کرد که در بخش مرکزی هیپاتوسیت‌های گروه دیابتی شده مشاهده شد. ضایعات دژنراسیون با تورم متوسط سلول‌های کبدی مشخص می‌شود که برگشت‌پذیر است. سیتوپلاسم نامنظم است و به‌صورت فضاهای روشن و بزرگ دیده می‌شود. این فضاها رقیق شدن سیتوپلاسم و از بین رفتن مواد و اندامک‌های سیتوپلاسمی را نشان می‌دهند. دژنراسیون اسیدوفیلیکی یک مرحله قبل از مرگ برنامه‌ریزی شده سلول یا آپوپتوز است.

نتایج مطالعات نشان داده است التهاب، نشان‌دهنده مکان نکرروز و مرگ سلولی است؛ درحالی‌که دژنراسیون موقتی و معمولاً برگشت‌پذیر است. ممکن است اجرای تمرین استقامتی به‌تنهایی و همراه با مصرف وانادیوم و استویا، با افزایش خون‌رسانی به کبد، اندکی از نکرروز و مرگ سلولی کبد جلوگیری کند یا دست‌کم آن را به تأخیر انداخته باشد (۲۰). همچنین ذکر شده است که اجرای فعالیت بدنی می‌تواند عوامل التهابی مانند TNF α و مقادیر ROS را کاهش داده و سطوح آنتی‌اکسیدانی را افزایش دهد (۴) که در گروه وانادیوم + ورزش کاهش التهاب و پرخونی هیپاتوسیت‌های کبد نیز روی داد. از بُعدی دیگر می‌توان گفت مصرف وانادیوم به‌تنهایی با بهبود وضعیت متابولیک در کبد و تنظیم ترشح سطوح انسولین (۱۱)، ممکن است بر کاهش دژنراسیون سلول، ورید و فضای سینوزوئیدی مؤثر باشد. مصرف هشت هفته عصاره استویا تنها بر بهبود یک‌درجه‌ای سلول‌های کبد مؤثر بود، اما هم‌زمان با اجرای ورزش استقامتی، وضعیت ورید لوبولی و مرکزی و نیز فضای سینوزوئیدی را بهبود داد که می‌توان به تأثیرات قوی‌تر ورزش بر ارتقای تخریب بافت کبد اشاره کرد.

در مجموع با توجه به تأثیرات مثبت استویا و وانادیوم بر تنظیم و تثبیت مقادیر انسولین و گلوکز، پیشنهاد می‌شود که درمان‌گران و بیماران با بهره‌مندی از مصرف این نوع مکمل‌ها، از اختلال عملکرد ناشی از آثار بیماری دیابت بر کبد بکاهند، و همراه با مصرف آن‌ها از تمرینات استقامتی بیشتری با پروتکل‌های متنوع بهره بگیرند.

پیام مقاله

درباره اثر استفاده از استویا و وانادیوم بر کاهش اثرات منفی بیماری دیابت بر بافت کبد، اطلاعات کمتری در دسترس است و مستندات کافی درباره مناسب‌ترین دوز مصرف این مکمل‌ها برای بهبود شاخص‌های مرتبط با آسیب‌های کبدی وجود ندارد؛ بنابراین پیشنهاد می‌شود در پژوهش‌های بعدی اثر دوزهای مختلف آن به‌طور هم‌زمان بررسی شود. همچنین استفاده از پارامترهای مختلف تمرین استقامتی می‌تواند اطلاعات دقیق‌تری درباره اثر تمرین بر این متغیرها ارائه کند.

ملاحظات اخلاقی

در این تحقیق همه اصول اخلاقی در مورد نحوه کار با حیوانات آزمایشگاهی از جمله در دسترس بودن آب و غذا، شرایط نگهداری مناسب و عدم اجبار در تمرینات مد نظر قرار گرفت و با کد اخلاق IR.NAHGU.REC.1399.018 به ثبت رسید.

حامی مالی

پژوهش حاضر با حمایت مالی دانشگاه صنعتی شاهرود انجام شده است.

مشارکت نویسندگان

تمامی نویسندگان در طراحی، اجرا و نگارش همه بخش‌های پژوهش حاضر مشارکت داشته‌اند.

تعارض منافع

در پژوهش حاضر، هیچ‌گونه تعارض منافی با فرد یا سازمان خاصی وجود ندارد.

تشکر و قدردانی

از همه کسانی که در اجرای مطالعه حاضر نقش داشته‌اند، تشکر و قدردانی می‌شود.

منابع

1. Amini A, Parto P, Yousufvand N. The effect of oral co-administration of zinc sulfate and vanadium on the level of blood sugar in streptozosin induced diabetic rats. Journal of Fasa University of Medical Sciences. 2016;5(4):571-7. (In Persian).
2. Emen-shahidi M and Hosein-zadeh H. Induction of diabetes in animal models. Journal of diabetic and Lipid of Iran. 2001;2(1):1-10.

3. Davoodi SH, Vahidian-Rezazadeh M, Fanaei H. The effect of endurance and resistance exercises and consumption of hydro-alcoholic extract of nettle on the changes in weight and plasma levels of nesfatin-1 in type 1 diabetic rats. *Feyz*. 2018;22(4):362-9. (In Persian).
4. Rami M, Fathi M, Rahmati M, Tabandeh M.R. Effect of 6 weeks endurance exercise on hippocampal pannexin-1 and NLRP-1 protein levels in experimental diabetic male Wistar rats. *J Shahid Sadoughi Uni Med Sci*. 2020;28(2):2384-98.
5. Hamidi-parchikalaei O, Hashemvarzi A, Poorghasem M. The effect of six weeks of increasing aerobic exercise with vitamin D3 on the level of nerve growth factor in the hippocampus of STZ-diabetic rats. *Journal of Applied Sports Physiology*. 2017;14(28):191-200. (In Persian).
6. Coskun O, Ocakci A, Bayraktaroglu T, Kanter M. Exercise training prevents and protects streptozotocin-induced oxidative stress and β -cell damage in rat pancreas. *Tohoku J Exp Med*. 2004;20(3):145-54.
7. Akbarzadeh A, Barghahi S, Rahbar AR, Daneshi A, Najafpour S, et al. The effects of aqueous extract of stevia plant (*Stevia rebaudiana*) on serum concentration of vaspinin and Angiotensin-like Protein-3 in streptozotocin induced diabetic rats. *ISMJ* 2015;18(2):239-49. <http://ismj.bpums.ac.ir> (In Persian).
8. Najafi F, Goodarzi N, Zangeneh MM, Zangeneh A, Hagh-nazari L. Antidiabetic and hepatoprotective effects of bitter fraction of stevia rebaudiana alcoholic extract on streptozotocin-induced diabetic male mice. *J Rafsanjan Univ Med Sci*. 2017;16(6):493-504. (In Persian).
9. Ahmad U, Ahmad R S. Anti-Diabetic Property of Aqueous extract of stevia rebaudiana bertonii leaves in streptozotocin-induced diabetes in Albino rats. *BMC Complement Aitem Med*. 2018;18(1):179.
10. Hosseini P, Abdi H, Ziaolhagh J. The effect of Stevia extract and endurance training on liver enzymes in obese male Wistar rats. *Medical Journal of Mashhad University of Medical Sciences*. 2020;63(3):2484-92. (In Persian).
11. Eshtiaghi R, Omrani Gh, Dehghani GH. Evaluation of metabolic effects of vanadil sulfate on type 2 diabetic patients. *Iranian Journal of Endocrinology and Metabolism*. 2000;2(4):215-9. (In Persian).
12. Davoodi H, Nikeghbalian S, Ajami M, Mohseni A, Sadr Sh, et al. Effect of vanadium on acute gastric mucosal ulcers induced by indomethacin and ethanol. *Iranian Journal of Nutrition Sciences & Food Technology*. 2013;7(5):229-35. (In Persian).
13. Mohammadi M, Mesbah F, Dahghani GA. Vanadyl sulphate and its regenerative and trophic effects on beta cells of pancreas of STZ-induced diabetic mellitus rats. *Iranian Journal of Endocrinology & Metabolism*. 2007;9(2):133-216. (In Persian).
14. Huang M, Wu Y, Wang N, Wang Z, Yang X, Zhao P. Is the hypoglycemic action of vanadium compounds related to the suppression of feeding? *Biological Trace Element Research*. 2014;15(3):242-8.
15. Bolkent S, Yanardag R, Tunali S. Protective effect of vanadyl sulfate on the pancreas of streptozotocin-induced diabetic rats. *Diabetes Research and Clinical Practice*. 2005;70(5):103-9.

16. Monazzami AA, Rajabi H, Gharakhanlou R, Javan M, Nourozian M, et al. The effect of endurance training on sodium-hydrogen exchange protein content and sodium bicarbonate cotransporter in skeletal muscle of type 2 diabetic rats. *Iranian Journal of Lipid and Diabetes*. 2010;10(3):251-62. (In Persian).
17. Parvaneh T, Jalal R, Darvishalipour S, Sepehri H, Adeli K. Level of the brain igf-i protein expression in the insulin resistant animal model. *Iranian Journal of Endocrinology and Metabolism*. 2020;12(1):71-82. (In Persian).
18. Kazemi F. The effect of endurance training on some metabolic parameters of type 2 diabetic rats induced by nicotine amide and streptozotocin. *Sports Life Sciences*. 2016;9(4):457-71. (In Persian).
19. Yuen VG, Orvig C, Mcneill JH. Effects of bis (matolato) oxovanadium(iv) are distinct from food restriction in STZ-diabetic rats. *Am J Physiol* 1997; 272:30-5.
20. Ziaolhagh SJ, Khojasteh L, Ziaolhagh SS, Yahyaei B. The effect of boldenone anabolic steroid, and endurance and resistance training on liver damage markers in rats. *Feyz*. 2018;22(2):143-52. (In Persian).

استناد به مقاله

عباس آبادی سمیرا، حسنی علی، اردکانی زاده ملیحه. تأثیر هشت هفته ورزش استقامتی، وانادیوم و عصاره استویا بر تغییرات ساختاری بافت کبد موش‌های نر دیابتی نوع یک. فیزیولوژی ورزشی. تابستان ۱۴۰۱؛ ۱۴(۵۴): ۲۱۸-۱۹۵. شناسه دیجیتال: 10.22089/SPJ.2022.11269.2158

S. Abbas-Abadi, A. Hssani, M. Ardakani-Zadeh. The Effect of Eight Weeks Endurance Exercise, Consumption of Vanadium and Stevia on Structural Changes in the Liver Tissue of Type 1 Diabetic Rats. *Summer 2022; 14(54): 195-218. (In Persian). Doi: 10.22089/SPJ.2022.11269.2158*