



شماره ۳ || بهار ۱۳۹۷ ||

## بررسی جنسیت و تخمین سن اسکلت انسانی مورد مطالعه: اسکلت انسانی کوریجان کبودرآهنگ واقع در موزه هگمتانه

اسماعیل رحمانی\*  
ابراهیم نصیری\*\*  
یونس ابوالقاسمی\*\*\*

(صص: ۶۶-۵۳)  
تاریخ دریافت: ۱۳۹۶/۰۷/۱۴  
تاریخ پذیرش: ۱۳۹۶/۱۱/۱۱

### چکیده

مطالعه و پژوهش بقایای انسانی به‌ویژه اسکلت‌هایی که در کاوش‌های باستان‌شناسی به‌دست می‌آید، اطلاعات بسیار باارزشی درخصوص انسان‌های باستانی در اختیار پژوهشگران قرار می‌دهد. در مطالعات استخوان باستان‌شناسی جنبه‌های مختلف ریخت‌شناسی استخوان پس از طبقه‌بندی‌های گونه‌شناسی موردتوجه قرار می‌گیرد. در این‌گونه مطالعه، تعیین جنسیت و تخمین تقریبی سن اسکلت‌ها از روی ویژگی‌های ظاهری استخوان‌ها به‌شکلی سریع و بدون آنکه نیازی به فعالیت‌های پیچیده آزمایشگاهی باشد انجام می‌شود. اسکلت‌های انسانی مرد و زن هر یک دارای تفاوت‌های آشکار و روشنی هستند. این تفاوت‌ها براساس شاخص‌ها و معیارهای استاندارد استوارند. اسکلت انسانی کوریجان از یک محوطه تاریخی به‌دست آمد که پس از اقدامات مرمتی و حفظ وضعیت و ساختار کالبدی آن در همان شرایط اولیه، ضرورت مطالعات تعیین جنسیت و تخمین تقریبی سن اسکلت موردتوجه قرار گرفت. در نگاه نخست شاید به‌نظر برسد که پرسش‌های مربوط به تعیین جنسیت و تخمین سن اسکلت کاملاً واضح یا خیلی پیچیده است. اینکه اسکلت انسانی کوریجان متعلق به زنی یا مردی باشد یا اینکه این اسکلت در رده سنی کهنسال یا بزرگ‌سال بالغ باشد، اثبات یا ابطال این فرضیه‌ها نیازمند بهره‌گیری از رهیافت‌های علمی و استفاده از متغیرهای قابل‌سنجش و تجربی بود. علوم زیست‌شناسی، انسان‌شناسی جسمانی و استخوان باستان‌شناسی در ارتباط تنگاتنگ با یکدیگرند که کمک شایانی برای پاسخ‌گویی به این پرسش‌ها و فرضیه‌ها ارائه می‌دهند.

**کلیدواژگان:** جنسیت، سن، اسکلت انسانی کوریجان، موزه هگمتانه.

\* کارشناس ارشد باستان‌شناسی، اداره کل میراث فرهنگی، صنایع دستی و گردشگری استان همدان (نویسنده مسئول).  
asi.evaki@gmail.com

\*\* استاد گروه آناتومی دانشگاه علوم پزشکی بوعلی سینا همدان.  
\*\*\* دانشیار گروه آناتومی دانشگاه علوم پزشکی بوعلی سینا همدان.

## مقدمه

به دنبال کشف گور باستانی در محوطه کوریجان، در گام نخست، شناسایی اساسی استخوان‌ها و تثبیت بافتی آن از اهمیت ویژه‌ای برخوردار بود که با اتخاذ تدابیری علمی این اسکلت به موزه هگمتانه انتقال یافت. پس از انجام مراحل مرمتی، مرحله مهم بعدی این بود که مشخص شود این تدفین انسانی دارای چه جنسیتی است؟ و اسکلت به‌طور تقریبی در چه رده سنی است؟ بسیاری از باستان‌شناسان بر مبنای آثاری که از کاوش محوطه‌ها و گورستان‌های باستانی به دست آمده به بازیابی ساختار اجتماعی جوامع باستان می‌پردازند.

در این پژوهش بر اساس داده‌های زیستی موجود به شیوه طبقه‌بندی گونه‌ها (گونه‌شناسی)، تفاوت‌های ظاهری اسکلت‌های زن و مرد مورد بررسی قرار گرفته است. اسکلت‌های انسانی زن و مرد دارای مشخصات آشکار و پنهان فراوانی است که قابل طبقه‌بندی شدن است. این ویژگی‌ها با یکدیگر تفاوت دارند و متخصصان از این ویژگی‌های متفاوت موسوم به متغیرها برای طبقه‌بندی اسکلت‌های انسانی استفاده می‌کنند. پرسش این است که کدام ویژگی یا ویژگی‌ها را باید در طبقه‌بندی اسکلت مورد مطالعه به کار برد؟ و چگونه باید این ویژگی‌ها یا شاخص‌ها را سنجید؟ در زمینه تخمین سن تقریبی اسکلت، ضمن بهره‌گیری از روش طبقه‌بندی گونه‌شناسی و طبقه‌بندی شاخه‌ای به الگوی ارزیابی و سنجش سن تقریبی اسکلت پرداخته شده است. هدف از این پژوهش دستیابی به شاخص‌ها و معیارهای استاندارد است که متخصصان از طریق مشاهده و به‌کارگیری آن‌ها در مواجهه با اسکلت‌های انسانی در تدفین‌های باستانی بدون انجام آزمایش‌های پیچیده بتوانند به صورت تجربی به اطلاعات و ارزیابی‌های شناخت اسکلت‌های انسانی زن یا مرد و تخمین نسبی سن آن‌ها دست یابند.

## روش تحقیق

در این پژوهش از ترکیب روش طبقه‌بندی گونه‌ها (گونه‌شناسی) و طبقه‌بندی شاخه‌ای که بیشتر در مطالعات زیست‌شناسی و استخوان‌باستان‌شناسی به کار گرفته می‌شود، استفاده شده است. در این روش‌ها، داده‌های اسکلتی در شاخص‌ها و متغیرهای یکسان در رسته‌گونه‌های مشابه و نمودارهای مشترک مورد سنجش و ارزیابی قرار گرفته است. استفاده از منابع و اطلاعات کتابخانه‌ای نیز بخشی دیگری از فرایند داده‌افزایی در این پژوهش است.

## پیشینه تحقیق

در زمینه پیشینه مطالعات استخوان‌شناسی انسانی در منابع فارسی تاکنون کتاب‌ها و مقاله‌های متعددی در علوم پزشکی و زیست‌شناسی، انسان‌شناسی جسمانی و استخوان‌باستان‌شناسی منتشر شده است. «باستان‌شناسی استخوان‌های انسان» عنوان کتابی تخصصی است که برای نخستین بار در ایران توسط مازیار اشرافیان بناب در میان علوم میان‌رشته‌ای به فارسی ترجمه شده است (مایز، ۱۳۸۱). در مقوله پزشکی جنایی که کارشناسان به مقوله تشخیص هویت و تخمین سن اجساد مجهول‌الهویه نیاز دارند، کتاب «مقدمه‌ای بر مردم‌شناسی پزشکی حقوقی» (ناس، ۱۳۶۸)، اثری قابل‌تأمل است که در آن دستورالعمل‌هایی برای تشخیص اسکلت‌های انسانی به صورت تجربی ارائه می‌شود. کتاب‌های تخصصی مصور استخوان‌شناسی در علوم پزشکی از دیگر منابع مطالعاتی محسوب می‌شود که در آن منابع، اطلاعات مفیدی در زمینه نحوه طبقه‌بندی و الگوهای سنجش سن اسکلت‌های انسانی ارائه شده است. در سال‌های اخیر مقاله‌های پژوهشی متعددی در زمینه بهره‌گیری از علوم میان‌رشته‌ای آزمایشگاهی از جمله باستان‌شناسی مولکولی (قمری‌فتیده، ۱۳۹۲)، تعیین توالی DNA میتوکندری (رمضانی و همکاران، ۱۳۹۶)، تعیین تفاوت‌های جنسیتی

در رژیم غذایی باستانی با استفاده از آنالیزهای ایزوتوپی (شیخ‌شعاعی و نیکنامی، ۱۳۹۵) بر روی نمونه اسکلت‌های انسانی باستانی انجام گرفته است. اما پژوهش حاضر جزء نخستین مطالعات تعیین جنسیت نمونه اسکلت انسان باستانی بدون بهره‌گیری از علوم آزمایشگاهی رایج محسوب می‌گردد.

اسکلت انسانی کوریجان در حین گمانه‌زنی‌های تعیین عرصه و حریم تپه باستانی کوریجان واقع در جنوب شهرستان کبودرآهنگ در سال ۱۳۸۱ ش. به همراه تعدادی ظروف سفالی نمایان شد که جهت مطالعات تکمیلی با همان بستر طبیعی اش به موزه هگمتانه انتقال یافت. مطالعات استخوان باستان‌شناسی آن با دعوت از دکتر نصیری و ابوالقاسمی از اساتید هیأت علمی دانشگاه علوم پزشکی بوعلی سینای همدان پیگیری گردید که نتایج آن در مبحث زیر تهیه و تنظیم شده است.

### شرایط اسکلت از محوطه کاوش تا مرمت

اسکلت کوریجان به شکل کامل و منظم در محوطه باستانی به دست آمد. هنگامی که اسکلت نمایان شد، دقت شد تا وضعیت هیچ‌کدام از استخوان‌ها تغییر نکند و جابه‌جا نشوند. خاک موجود روی استخوان‌های کوچک، ظریف یا شکننده با کمک قلم موی کوچک یا وسایل و ابزار دندان پزشکی پاک گردید. به منظور تثبیت وضعیت استخوان‌ها و جلوگیری از هوازدگی با محلول پارالوئید ۲۵٪ پوشش داده شد. نحوه جابه‌جایی اسکلت انسانی از محوطه باستانی به گونه‌ای بود که بدون آنکه استخوان‌ها با دست برداشته شوند و در داخل جعبه یا محفظه مخصوص نگهداری استخوان قرار گیرند، با رعایت اصول فنی اسکلت با همان بستر اولیه به موزه هگمتانه انتقال یافتند. در موزه هگمتانه تدابیری اتخاذ شد تا مجموعه استخوان‌ها مرمت کامل شوند (ایوکی، ۱۳۸۳: ۳۶-۳۴).



تصویر ۱. اسکلت کوریجان در محوطه باستانی (رحمانی، ۱۳۸۲).





تصویر ۲. بررسی و معاینه اسکلت توسط دکتر نصیری (رحمانی، ۱۳۸۲).

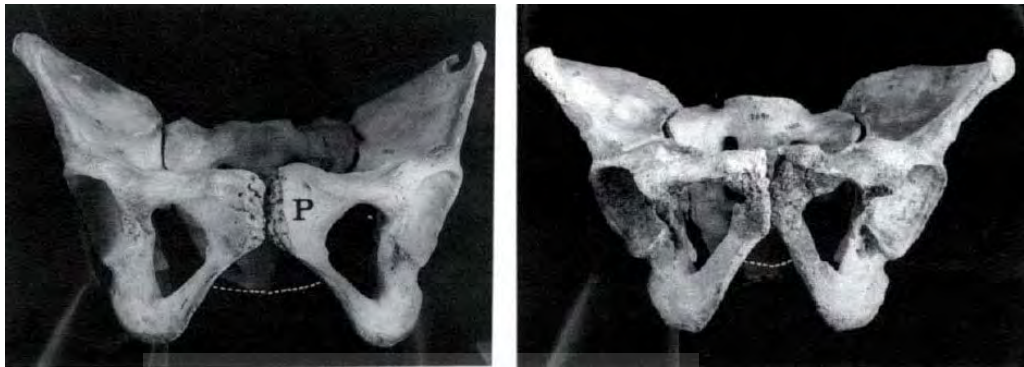در بیشتر تدفین‌های باستانی، بافت‌های نرم مدت‌ها قبل از بین‌رفته و فقط استخوان‌ها در شرایط خاص سرمای بسیار شدید یا خشکی‌های بسیار شدید برجا می‌مانند. مهم‌ترین عامل در بقای استخوان‌ها در محوطه‌های باستانی خصوصیت خاکی و محیط تدفین است که استخوان‌ها پس از انهدام نسوج نرم در آن قرار می‌گیرند. میزان اسیدیته خاک، میزان فعالیت میکروارگانیسم‌های ساکن در خاک و میزان آب موجود در خاک و حرارت آن همگی در میزان بقای استخوان‌ها مؤثرند. استخوان‌های به‌دست‌آمده از محوطه باستانی کوریجان به‌شکل کامل، سالم، دست‌نخورده و منظم بودند (مایز، ۱۳۸۱: ۳۶).

### شناسایی افتراق اسکلت انسانی زن و مرد

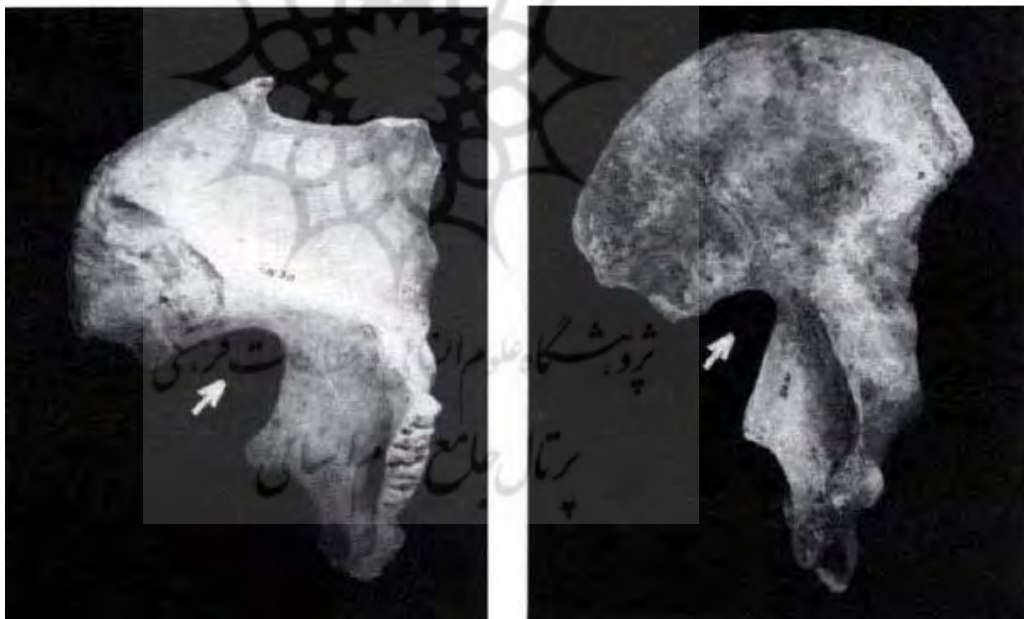
اسکلت‌های زن و مرد دارای جهات افتراق و تفاوت‌های مهم و روشنی هستند. هرچند بهتر است جهت تعیین جنسیت، تمامی اسکلت مورد بررسی قرار گیرد، ولی تفاوت‌های ظاهری عموماً در استخوان‌های جمجمه و لگن مشاهده می‌شوند. از بین این‌ها، استخوان‌های لگن مهم‌ترین بخش هستند؛ زیرا به‌دلیل تفاوت‌های عملکردی بین زن و مرد دارای تفاوت‌های اساسی‌اند (Tague, 1995: 213-233). به‌طور کلی لگن زنانه، پهن‌تر از لگن مردانه است. لگن باریک‌تر برای حرکت مناسب‌تر است. اما در زنان لگن پهن‌تر جهت ایجاد کانال مناسبی برای زایمان ایجاد شده است.

در خانم‌ها بیشترین عرض یا پهنای لگن استخوانی به‌طریق مختلف مشخص می‌شود. یک منطقه مهم، زاویه ساب‌پوبیک استخوان پوبیس در قسمت قدامی لگن است. زاویه ساب‌پوبیک بین شاخه‌های راست و چپ پوبیس تحتانی در تحتانی‌ترین قسمت پوبیس ایجاد می‌شود. در خانم‌ها این زاویه پهن‌تر و به‌شکل U بوده، درحالی‌که در آقایان باریک‌تر و به‌شکل V (عموماً کمتر از ۹۰°) است (تصویر ۳). متأسفانه استخوان‌های لگن یکی از شکننده‌ترین بخش‌های اسکلت

بوده و در تدفین‌ها در وضعیت سوپاین (به پشت خوابیده) در بالاتر از سایر نقاط اسکلت قرار گرفته و هنگام کاوش مستعد آسیب هستند (Phenice, 1969: 297-302). در یافته‌های باستان‌شناسی، استخوان پوبیس عموماً آن قدر آسیب می‌بیند که مانع بررسی و مشاهده دقیق می‌شوند. یک شاخص مهم تعیین جنسیت که در بخش مقاوم‌تر خلفی لگن قرار گرفته، بریدگی سیاتیک است (تصویر ۴). بریدگی سیاتیک در خانم‌ها پهن‌تر و عمیق‌تر است (Hager 287-300: 1996).



تصویر ۳. استخوان‌های لگن در مرد بالغ (راست) و یک زن بالغ (چپ). P نشان‌دهنده استخوان پوبیک است. زاویه تحتانی پوبیک با خطوط منقطع نشان داده شده است (Mays, 1998: 34).



تصویر ۴. استخوان‌های لگن سمت چپ مربوط به یک مرد بالغ و سمت چپ زن بالغ بریدگی سیاتیک در هر دو مورد علامت‌گذاری شده است (Mays, 1998: 36).

برای استخوان‌باستان‌شناسان با تجربه، تعیین جنسیت با مشاهده ظاهری نمونه‌های اسکلت بالغین قابل اطمینان خواهد بود، به‌ویژه اگر حجمه و استخوان‌های لگن برای معاینه در دسترس باشند. مثلاً با بررسی‌های ظاهری اسکلت‌های امروزی که جنسیت آن‌ها معلوم بود، مشخص شد که اگر چنانچه حجمه و لگن در دسترس باشند تا ۹۷٪ موارد می‌توان به نتیجه صحیح رسید. با بررسی حجمه به‌تنهایی در ۹۲٪ موارد و با بررسی لگن به‌تنهایی در ۹۶٪ موارد نتیجه صحیح به‌دست می‌آید (Meindl et al., 1985: 79-85).

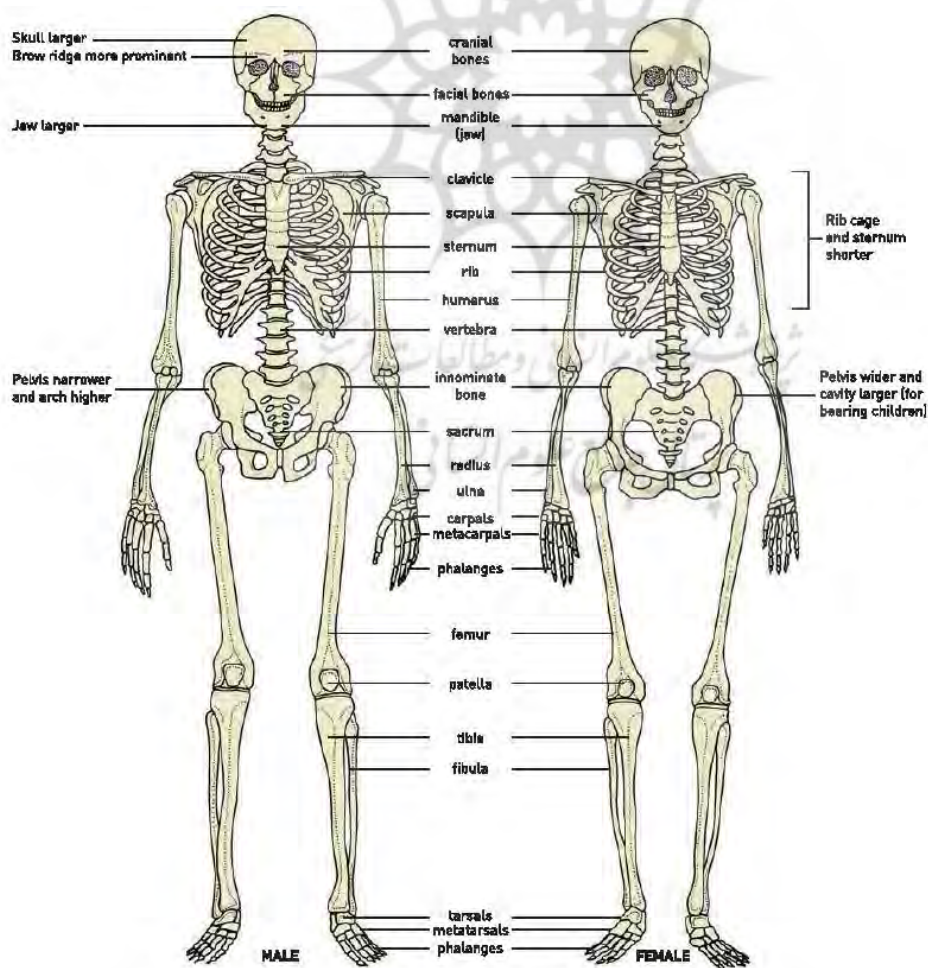
استخوان‌های که در تعیین جنسیت حائز اهمیت‌اند، در ابتدا استخوان‌های لگن، جمجمه و سپس استخوان‌های ران، بازو، ترقوه، کتف و جناق هستند. اندازه و استحکام عمومی سایر نواحی اسکلت را می‌توان به‌عنوان یک شاخص فرعی تعیین جنسیت به‌کار برد، اما این اختصاصات به‌راحتی به‌دلیل الگوهای فعالیت حرکتی و تغذیه متفاوت، تغییر کرده و کمتر از تفاوت‌های جمجمه و لگن قابل اعتماد هستند. به‌طور کلی اندام مردان، معمولاً بلندتر و تنومندتر، شانه‌ها پهن‌تر و دست‌ها و پاها بلندتر از زنان است. این مطلب در مورد استخوان‌های این قسمت نیز صادق است. به‌استثنای موارد کمی که زنان به‌تنومندی مردان بوده و شانه‌هایی به‌پهنی مردان دارند. استخوان‌های ترقوه، بازو، اولنا، رادیوس، اسکاپولا، جناغ، استخوان ران، درشت‌نی، مهره‌های گردنی و کمری و قفسه سینه همگی می‌توانند در فرایند تفاوت‌ها و تفکیک جنسیت مفید واقع شوند (ناس، ۱۳۶۸: ۶۸-۵۷)

### عوامل مهم در تعیین جنسیت از روی استخوان لگن

ابتدا چکیده‌ای از شکل و طرح کلی از لگن ارائه می‌شود تا استخوان‌های لگن جسد مذکور، بیشتر قابل درک باشد.

استخوان‌های لگن (Bones of the Pelvis)

- استخوان هیپ (Hip bone)



تصویر ۵. تفاوت‌های اسکلتی زن و مرد (Renfrew & Bahn, 2012: 424).



استخوان هیپ یا بی‌نام و یا استخوان لگن، استخوان بزرگ و نامنظمی است که در قسمت مرکزی فشرده و در دو انتهای فوقانی و تحتانی پهن است. در سطح خارجی آن یک فرورفتگی عمیق فئجان مانند به نام استابولوم (Acetabulum) وجود دارد که با سر استخوان ران مفصل می‌شود. در پایین و جلوی این حفره یک سوراخ بزرگ بیضوی یا مثلثی شکل وجود دارد که به آن سوراخ ابتوراتور (Obturator Foramen) می‌گویند.

دو استخوان هیپ در جلو با یکدیگر و در عقب با استخوان‌های ساکروم (خاجی) و کوکسیس (دنبالچه) مفصل می‌شوند که مجموعه آن‌ها کمر بند لگنی را می‌سازد. هرکدام از استخوان‌های هیپ از سه بخش تشکیل شده که عبارتند از: ایلیوم، ایسکیوم و پوبیس. این سه بخش در کودکان توسط غضروف به یکدیگر متصل شده‌اند، ولی در افراد بالغ به هم جوش خورده و به صورت یک استخوان واحد مشخص می‌شوند. این اتحاد بین سه بخش استخوان در استابولوم انجام می‌گیرد. ایلیوم شامل قسمت فوقانی استابولوم و بخش گسترده بالای آن است. ایسکیوم شامل قسمت تحتانی استابولوم و بخش گسترده پایین آن است. ایسکیوم شامل قسمت تحتانی استابولوم و قسمت خلفی تحتانی هیپ است. پوبیس قسمت قدامی استابولوم را تشکیل می‌دهد و ایلیوم را از ایسکیوم جدا می‌کند و همچنین قسمت قدامی میانی استخوان هیپ را می‌سازد.

استخوان هیپ دارای دو سطح داخلی و خارجی و چهار کنار فوقانی، تحتانی، قدامی و خلفی است. در کنار خلفی، بریدگی عمیقی به نام بریدگی بزرگ (Greater Sciatic Notch) دیده می‌شود. اندازه‌گیری زاویه این بریدگی معیار مهمی جهت تعیین جنسیت است. کنار فوقانی هیپ را ستیغ ایلیاک نامند که کاملاً زیر جلدی است.

در سطح داخلی قسمت ایلیوم، سطح ساکروپلوویک (Sacropevic Surface) وجود دارد که این سطح در طرفین با استخوان خاجی مفصل می‌شوند. هر یک از استخوان‌های هیپ توسط بخش پوبیس (Pubis) در طرف جلو به هم متصل شده که در زیر این مفصل قوسی تشکیل می‌شود به نام (Pubic Arch) که اندازه زاویه این قوس معیار خوبی جهت جنسیت استخوان مورد مطالعه است (Warwik W. & Bannister).

ایسکیوم (Ischium)

قسمت خلفی تحتانی استخوان هیپ و همچنین دو پنجم خلفی تحتانی حفره استابولوم را تشکیل می‌دهد.

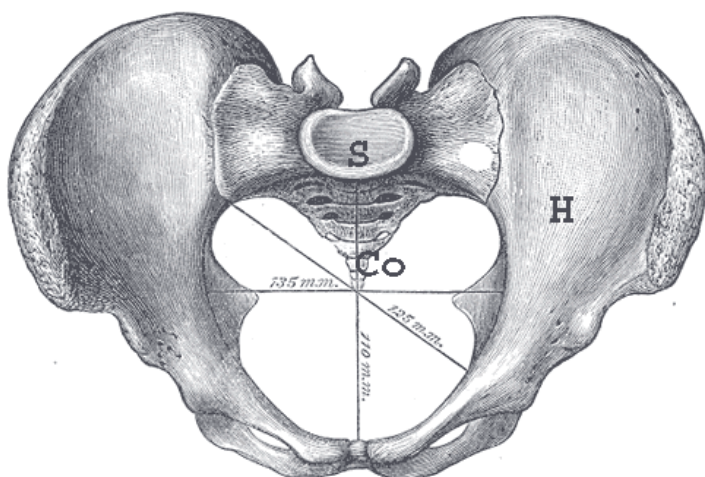
استخوان خاجی (Sacrum)

استخوانی پهن، بزرگ و سه‌گوش است که از به هم جوش خوردن ۵ مهره ساکرال به وجود می‌آید. این استخوان به صورت مایل بین دو استخوان هیپ قرار دارد و به همراه استخوان کوکسیکس جدار خلفی لگن را تشکیل می‌دهد. ساکروم دارای یک قاعده، یک رأس، یک سطح قدامی و دو سطح طرفی است. رأس این استخوان با کوکسیکس و قاعده پهن آن با پنجمین مهره کمری مفصل می‌شود (Warwik & Bannister, 1995).

قاعده ساکروم از سطح فوقانی اولین مهره ساکرال تشکیل شده است. تنه این مهره بزرگ بوده و قطر عرضی آن بیشتر از قطر قدامی خلفی است. لبه قدامی سطح فوقانی تنه، برجسته بوده که اصطلاحاً به آن دماغه ساکروم (Sacral Promontory) می‌گویند (تصویر ۶).

اندازه‌گیری اقطار لگن (Pelvimetry)

اندازه‌گیری اقطار لگن در زنان به دلیل مسأله زایمان دارای اهمیت زیادی است. علاوه بر این در پزشکی قانونی، برای تعیین جنسیت اهمیت به‌سزائی دارد. اقطار لگن در زنان و در مردان به‌طور قابل توجهی متفاوت است؛ زیرا زنان دارای لگنی پهن و کم‌عمق با حفره وسیع هستند، در حالی که لگن مردان کم‌عرض، مرتفع و تنگ است (تصویر ۶).



تصویر ۶. ترکیب استخوان‌های کمر بند لگنی و سه قطر قدامی-خلفی، عرضی و مایل آن در تنگه فوقانی لگن. H استخوان هیپ، S استخوان ساکروم و Co استخوان کوکسیک (Warwik & Bannister: 1995).

### تفاوت‌های لگن مرد و زن

تفاوت‌های لگن مرد و زن را می‌توان به صورت زیر خلاصه کرد:

- ۱- لگن مرد سنگین‌تر، محکم‌تر و خشن‌تر از لگن زن است.
- ۲- زاویه ساب پوبیک در مردان بین  $5^{\circ}$  تا  $6^{\circ}$  است، در حالی که در زنان بین  $8^{\circ}$  تا  $85^{\circ}$  است.
- ۳- توبروزیته ایسکیال در مردان به سمت داخل چرخیده، در حالی که در زنان به سمت خارج چرخیده است.
- ۴- تنه و ستیغ پوییس در زنان پهن‌تر از مردان است.
- ۵- خارهای ایسکیوم در مردان به سمت داخل چرخیده و به همدیگر نزدیک هستند، در حالی که در زنان به سمت خارج چرخیده‌اند.
- ۶- بریدگی سیاتیک بزرگ در زنان، پهن‌تر از مردان است. زاویه بین کنار فوقانی و کنار تحتانی آن در زنان  $75^{\circ}$  و در مردان  $50^{\circ}$  است (تصویر ۷).
- ۷- سوارخ اوبتوراتور در مردان بزرگ و بیضوی شکل است، در حالی که در زنان کوچک و مثلثی شکل است.
- ۸- استابولوم در مردان بزرگ‌تر از زنان است، به طوری که در مردان قطر آن معادل فاصله استابولوم تا سمفیزیس پوییس است، در حالی که در زنان کوچک‌تر است.
- ۹- کلیه اقطار لگن مرد، به ویژه اقطار دهانه تحتانی لگن، کوچک‌تر از اقطار لگن زن است.
- ۱۰- حفره لگن در مردان قیفی شکل بوده و بیشتر شبیه به یک مخروط ناقص طویل است که ارتفاع زیاد داشته، ولی پهنای آن کم است، در حالی که حفره لگن در زنان تقریباً لوله‌ای شکل است و دارای ارتفاع کم ولی پهنای زیاد است.
- ۱۱- تفاوت‌های مهم استخوان خاجی از نظر جنسیت به شرح ذیل است:

الف) استخوان‌های ساکروم در مرد درازتر و باریک‌تر است، بنابراین شاخص ساکرال در حدود  $105^{\circ}$  است، در صورتی که این استخوان در زنان کوتاه‌تر و پهن‌تر است و میزان متوسط شاخص آن  $115^{\circ}$  است.

#### \* شاخص خاجی


ب) در مرد قطر عرضی تنه مهره اول خاجی از قطر عرضی بال خاجی بزرگ‌تر است، ولی در زن قطر عرضی تنه مهره اول خاجی با قطر عرضی بال خاجی مساوی یا کمتر از آن است.



ج) استخوان خاجی در مرد در تمام طولش دارای تقعر قدامی کم و یکسان است، در صورتی که در زن تقعر قدامی استخوان خاجی به خصوص در قسمت پایین بیشتر است. در نمونه حاضر با استفاده از اندازه‌های به دست آمده زیر، مشخص می‌شود که جنسیت آن زن است، زیرا:

الف) بریدگی سیاتیک بزرگ (Greater Sciatic Notch)  $8^\circ$  است.

ب) شاخص خاجی حدوداً  $114^\circ$  است، زیرا ارتفاع ساکروم (طول استخوان خاجی از دماغه تا رأس آن)  $10.5$  سانتی‌متر و عرض آن (پهنای قاعده خاجی) حدود  $12$  سانتی‌متر است (تصاویر ۶ و ۷).



تصویر ۷. تصویر بریدگی سیاتیک Sc و استخوان ساکروم S در اسکلت کشف شده کوریجان (رحمانی، ۱۳۸۲).

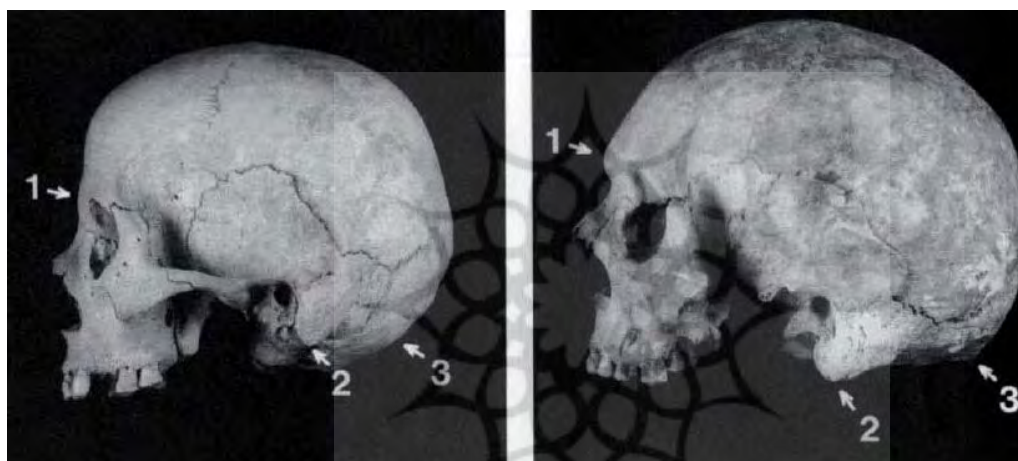
### عوامل مهم در تعیین جنسیت از روی استخوان جمجمه

ابتدا لازم است طرح کلی از استخوان‌های تشکیل دهنده جمجمه ارائه شود. جمجمه از دو بخش تشکیل شده است؛ یکی کرانیوم (که مغز را دربر می‌گیرد) و دوم استخوان‌های صورت هستند. کرانیوم از ۸ استخوان تشکیل شده و تعداد استخوان‌های صورت ۱۴ و استخوانچه‌های گوش نیز ۶ عدد هستند. جمجمه، مغز و ارگان‌های حسی ویژه را محافظت می‌کند. تمامی استخوان‌های جمجمه غیرمتحرک اند. به جز استخوان مندیبل یا فک تحتانی، استخوان‌های جمجمه توسط درزها به همدیگر وصل می‌شوند.

استخوان‌های جمجمه شامل استخوان‌های ناحیه سر و صورت است که به ترتیب ۸ و ۱۴ عدد هستند. استخوان‌های سر شامل چهار استخوان فرد به نام‌های پشتیبانی (Frontal)، پرویزنی (Ethmoid)، پروانه‌ای (Sphenoid) و پس‌سری (Occipital) است و استخوان‌های زوج سر شامل

آهیانه ای (Parietal) و گیجگاهی (Temporal) می‌شوند. استخوان‌های سر با همدیگر مفصل شده و در داخل آن قرار می‌گیرند. این حفره به سه بخش قدامی، میانی و خلفی تقسیم می‌شوند. استخوان‌های صورت ۱۴ تا هستند که شش تا زوج و دوتا فرد هستند. استخوان‌های زوج عبارتند از: فك فوقانی (Maxillary)، کامی (Palatin)، گونه‌ای (Zygomatic) اشکی (Lacrimal)، بینی (Nasal) و شاخك تحتانی (Inferior nasal conca). استخوان‌های فرد شامل تیغه‌ای (Vomer) و فك تحتانی (Mandible) هستند.

به‌طور کلی اسکلت مردانه بزرگ‌تر، قوی‌تر و مستحکم‌تر از اسکلت زنانه است. استحکام بیشتر اسکلت مردانه در ارتباط با توده عضلانی بزرگ‌تری است که به آن ارتباط دارد. بیشتر نماهای دوگانه جمجمه به دلیل استحکام و قدرت بیشتر، استخوان‌های مرد هستند. اختصاصات و نقاط مشخص جمجمه که برای تعیین جنسیت به کار می‌روند عبارتند از: برجستگی ابرو، سیغ نوکال (Nuchal Crest) و زائده ماستوئید که همگی آن‌ها در آقایان برجسته‌تر هستند (تصویر ۸).

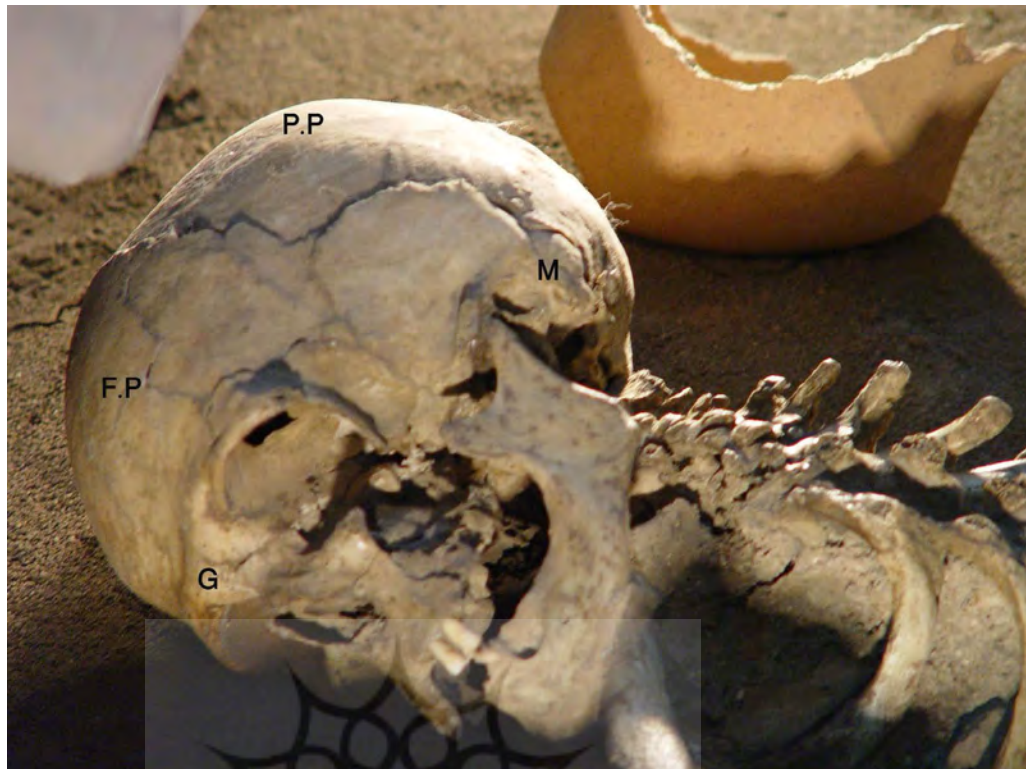


تصویر ۸. استخوان‌های جمجمه بالغین در مرد (راست) و زن (چپ). (۱) برجستگی ابرو در آقایان تکامل بیشتری پیدا کرده و برجسته‌تر است. در خانم‌ها برجستگی ابرو کمتر نمایان است و پیشانی صاف و عمودی است. زائده ماستوئید (۲) و برجستگی اکسیپیتال (۳) در مردان بیشتر تکامل یافته‌اند (Mays, 1998: 37).

#### عوامل مؤثر در تعیین جنسیت از روی استخوان جمجمه

قسمت‌های مختلف جمجمه	مرد	زن
شکل جمجمه	جا دارتر، ضخیم‌تر، وزن و ضخامت بیشتر	کم حجم‌تر و سبک‌تر است
محل‌های چسبندگی عضلات و پوست	نمایان‌تر	خیل واضح نیست
کسرت اکسیپیتال (Occipital Crest)	واضح‌تر است	خیلی واضح نیست
زوائد پستانی (Mastoid Process)	طولانی، دارای قاعده قوی و برجسته است	رشد کمتری دارد و خیلی برجسته نیست

نمونه مورد مطالعه جمجمه اسکلت کوریجان دارای زائده پستانی (Mastoid process) نه‌چندان برجسته و بزرگ و نیز برجستگی مابین دو ابرو (Glabella) است که چندان برآمده نبوده و برجستگی استخوان آهیانه (Parietal Eminence) هم تخت بوده است (تصویر ۹).



تصویر ۹. مجموعه اسکلت کشف شده کوریجان. M زائده ماستوئید، G برجستگی گلابلا، F.P برجستگی فرونتال یا پیشانی و P.P برجستگی آهیانه‌ای. (رحمانی، ۱۳۸۲)

### تعیین سن اسکلت

در بقایای اسکلت نابالغ سن را می‌توان با توجه به جنبه‌های رشد و تکامل تعیین کرد. هنگامی که تکامل استخوان در دوران بلوغ به اتمام می‌رسد، سن را می‌توان براساس پیشرفت ضایعات دژنراتیو (مخرب) و پوشش دندان‌ها تعیین کرد. به طور اختصار روش‌های مختلفی که معمولاً برای تخمین سن هنگام مرگ در اسکلت‌های بالغین به کار می‌رود عبارتند از:

- ۱- بسته شدن سوچورهای مجموعه (Masset, 1989: 71-103).
- ۲- شکل انتهای دنده‌ها (Iscan et al., 1984: 147-156).
- ۳- ریخت‌شناسی سطوح مفصلی (Lovejoy et al., 1985: 15-28).
- ۴- ریخت‌شناسی سمفیزیس پوبیس (Todd, 1920: 285-339).
- ۵- روش مرکب که شامل استفاده از روش رادیولوژی و مقاطع بافتی (Molleson & Cox, 1993).
- ۶- بررسی پوشش دندان‌ها (Richards & Miller, 1991: 159-164).

برای تعیین سن، ما مجوز برداشت نمونه اسکلتی را نداشتیم و فقط درمورد روش اول مشاهده نمودیم که همه استخوان‌های مجموعه که کاسه سر را می‌سازند، توسط مفاصل فیبروزه غیرمتحرکی به نام سوچور به هم متصل شده بودند که نشان‌دهنده بالغ بودن اسکلت بود. از طرف دیگر تغییرات سنی در مندیبل یا فک تحتانی نشان می‌دهد که سوراخ چانه‌ای (Mental Foramen) در حدفاصل بین قسمت آلوئولار و زیر آلوئولار تنه مندیبل قرار دارد و زاویه فکی (Mandibular Angle) حدوداً  $110^{\circ}$  است که نشان‌دهنده بالغ و بزرگسال بودن اسکلت است. زاویه فوق در خردسالان و پیران حدوداً بین  $14^{\circ}$  تا  $15^{\circ}$  است. یادآوری این نکته بسیار ضروری است که برای تعیین سن تمامی عوامل استاندارد بایستی مورد بررسی قرار گیرد تا بتوان درمورد تخمین سن، نظر دقیق‌تری



ارائه کرد. به طور کلی باید دانست که تا ۲ سالگی تعیین سن از روی دندان‌های شیری و از ۲ تا ۶ سالگی از روی نقاط استخوانی شده و از ۶ تا ۱۲ سالگی از طریق رویش دندان‌های دائمی و از ۱۲ تا ۲۵ سالگی از روی جوش خوردن اپی‌فیز به دیافیزها و بالاخره از ۳۰ سالگی از روی سوچوره‌های مجمله و وضع دندان‌ها تعیین می‌شود. معمولاً تا ۳۰ سالگی سن شخص با اختلاف ۲ سال و بعد از آن با اختلاف ۵ سال تعیین می‌گردد.

### نتیجه‌گیری

باستان‌شناسی اجتماعی به مطالعه ساختار و مشخصات اجتماعی جوامع باستان می‌پردازد و در آن از رهیافتی متفاوت و داده‌هایی از گونه‌های مختلف چون شیوه تدفین، الگوی استقرار، اشیاء و بقایای انسان برای بازسازی ساختار اجتماعی جوامع باستان کمک می‌گیرد. در بخشی از این فرایند شناخت جنسیت زیست‌شناختی زن یا مرد بودن تدفین‌ها و تعیین سن آن‌ها در بازیابی موقعیت اجتماعی، شیوه امرار معاش و دیگر جنبه‌های هویت اجتماعی در گذشته از اهمیت بسیاری برخوردار است. گرچه امروزه راهبردهای آزمایشگاهی ژنتیکی به کمک متخصصان علوم زیستی در تشخیص و تفکیک زن و مرد بودن نمونه‌های انسانی آمده است، اما این روش‌ها در حال حاضر پرهزینه و زمان‌بر هستند. استفاده از روش تطبیقی و گونه‌شناسی به‌کار گرفته شده در استخوان‌شناسی اسکلت کوریجان با اندک اطلاعات و شناخت تفاوت‌های اسکلتی زن و مرد، مناسب‌ترین رهیافت در دستیابی به اطلاعات موردنظر است. گور باستانی کوریجان شامل یک تدفین چمباتمه‌ای بود که در پیرامون آن تعدادی اشیاء سفالین بزرگ و کوچک قرار داشت. در این پژوهش که براساس مطالعات استخوان‌شناسی انجام‌گرفته، جنسیت اسکلت زن تشخیص داده شد و سن تقریبی آن بر پایه مجمله و تغییرات سنی در مندیل یا فک تحتانی، انسان بالغ و بزرگسال بوده است.

### سپاس‌گزاری

طی مکاتبات اداره کل میراث فرهنگی و گردشگری استان همدان با دانشگاه علوم پزشکی همدان، آقایان دکتر ابراهیم نصیری و ابوالقاسم یونسی دعوت همکاری را پذیرفتند و ماحصل این برنامه پژوهشی منجر به تهیه و تنظیم این مقاله گردید. سرکار خانم خوشمو مدیر موزه هگمتانه نیز همکاری و هماهنگی‌های لازم را در این زمینه مبذول داشتند.

### کتاب‌نامه

- ایوکی، اسماعیل (۱۳۸۳). «گزارش مرمتی اشیاء سفالی و اسکلت انسانی کوریجان». اداره کل میراث فرهنگی استان همدان (منتشرنشده).
- رضانی، مریم. اکبری، محمدتقی. منتظرالمهدی، مصطفی. زارع، شهره. نیکنامی، مهدی و لسانی، نغمه (۱۳۹۶). «تعیین توالی DNA میتوکندری (mtDNA) بقایای اسکلتی دوره ایلام میانه محوطه باستانی هفت‌تپه». مطالعات باستان‌شناسی. سال ۹. شماره ۲. پاییز و زمستان، صص: ۷۳-۸۶.
- شیخ‌شعاعی، فهیمه و نیکنامی، کمال‌الدین (۱۳۹۵). «چرایی و چگونگی تعیین تفاوت‌های جنسیتی در رژیم غذایی باستانی با استفاده از آنالیزهای ایزوتوپی». مطالعات باستان‌شناسی. سال ۸. شماره ۱. بهار و تابستان، صص: ۷۷-۸۹.
- قمری‌فتیده، محمد (۱۳۹۲). «باستان‌شناسی مولکولی (ژنتیک باستان‌شناسی) و لزوم استفاده از روش‌ها و رویکردهای آن در ایران». همایش ملی باستان‌شناسی ایران؛ دستاورد‌ها، فرصت‌ها و آسیب‌ها. دانشکده هنر، دانشگاه بیرجند.

- مایز، سایمون (۱۳۸۱). باستان‌شناسی استخوان‌های انسان. ترجمه مازیار اشرفیان بناب، تهران: پژوهشکده باستان‌شناسی سازمان میراث فرهنگی کشور (پژوهشگاه).  
 - ناس، سریندار (۱۳۶۸). مقدمه‌ای بر مردم‌شناسی پزشکی حقوقی. ترجمه علیرضا قبادی، راضیه زرین فرد و مهناز شریفیان، تهران: نشر کارآگاه، پژوهشکده مردم‌شناسی و پژوهشگاه سازمان میراث فرهنگی، صنایع دستی و گردشگری.

- Eyvaki, E. (2004). "Report of Restoration of Terra Cotta and Human Skeleton Koriyan", archive administration of cultural heritage in Hamedan Province (unpublished).

- Gamari Ftideh, M. (2013). "Molecular archeology and The Necessity of Using Its Methods and Approaches in Iran", The 3rd National Conference on Archaeology of Iran, Iran: Art University of Birjand.

- Hager, L. (1996). "Sex Differences in The Sciatic Notch of Great Apes and Modern Humans", American Journal of Physical Anthropology. No. 99(2). P.P. 287-300.

- Iscan, M. Y. & Loth, S. R. & Wright, R. K. (1984). "Metamorphosis at The Sternal Rib End: A New Method to Estimate Age at Death in White Males", American Journal of Physical Anthropology, No. 65, P.P.147-156.

- Lovejoy, C. O. & Meindle, R. S. & Pryzbeck, T. R. & Mensforth, R. P. (1985). "Chronological metamorphosis of the auricular surface of the ilium: A new method of determining adult age at death", American Journal of Physical Anthropology. No. 68, P.P. 15-28.

- Masset, C. (1989). "Age Estimation on The Basis of Cranial Sutures", In Iscan (Eds) Age markers in the human skeleton, Springfield: Charles C Thomas, P.P. 71-103.

- Mays, S. (1998). The Archaeology of Human Bones, London: Routledge.

- Mays, S. (2002). The Archaeology of Human Bones, Translate by Maziar Ashrafiyan Bonab, Tehran: Press of Iranian Center for Archaeological Research.

- Meindl, R. S. & Lovejoy, C. O. & Mensforth, R. P. & Carlos, L. D. (1985). "Accuracy and Direction of Error in The Sexing of the Skeleton", American Journal of Physical Anthropology, No. 68 (1), P.P. 79-85.

- Molleson, T. & Cox, M. (1993). The spitalfields project Volum2: The anthropology, CBA Research report 86, Council for British Archaeology, New York.

- Nass, S. (1989). An Introduction to Forensic Anthropology, Translate by Alireza Gobadi, Tehran: Karagah press.

- Phenice, T. W. (1969). "A Newly Developed Visual Method of Sexing The os Pubis", American Journal of Physical Anthropology, No. 30 (2), P.P. 297-301.

- Ramezani, M. & Akbari, M. T. & Montazr Almahti, M. & Zare, S. & Niknami, M. & Lesani, N. (2017). "Sequencing Mitochondrial DNA of Middle Elamite Skeletal Remains from HAFT TEPE", Journal of Archeological Studies, Vol. 9, No. 2, P.P. 73-86.

- Renfrew, C. & Bahn, P. (2012). Archaeology, Theories, Methods and Practice, London: Thames and Hudson.

- Richards, L. C. & Miller, S. L. J. (1991). "Relationships between age and dental

attrition in Australian aboriginals”, American Journal of Physical Anthropology, No. 84 (2), P.P. 159-164.

- Sheikhshoae, F. & Niknami, K. A. (2016). “Stable Isotope Analysis to Determining Gender Differences in Ancient Dietary Systems”, Journal of Archaeological Studies, Vol. 8, No. 1, P.P. 77-89.

- Tague, R. G. (1995). “Variation in Pelvic Size Between Males and Females in Nonhuman Anthropoids”, American Journal of Physical Anthropology. No. 97 (3), P.P. 213-233.

- Todd, T. W. (1920). “Age Changes in The Pubic Bone. I. The Male white pubis”, American Journal of Physical Anthropology. No. 3 (3), P.P. 285-334.

- Warwick, W. & Bannister, D. (1995). Gray`s Anatomy, 38th edition, London: Churchill Livingstone.

