

مرگ به دنبال خونریزی از فیستول تراشه به شریان‌های مجاور متعاقب تراکتوستومی: گزارش سه مورد و مروری بر مقالات

دکتر حمید عطاران* - دکتر حمید محبتی** - دکتر ناصر غروبی***

* متخصص جراحی عمومی، اداره کل پزشکی قانونی خراسان رضوی
** متخصص پزشکی قانونی، اداره کل پزشکی قانونی خراسان رضوی
*** پزشک عمومی، اداره کل پزشکی قانونی خراسان رضوی

چکیده

مقدمه: فیستول تراشه به شریان بی‌نام (TIF) یک عارضه نادر و در عین حال کشنده تراکتوستومی است که حدوداً در یک مورد از هر ۱۵۰ مورد تراکتوستومی بروز می‌کند و بدون مداخله جراحی فوری، معمولاً منجر به مرگ می‌شود. در چنین مواردی غالباً ارجاع جسد به پزشکی قانونی جهت تعیین علت فوت و نیز قصور احتمالی کادر درمانی صورت می‌گیرد. لذا آشنایی کامل کارشناسان پزشکی قانونی با این عارضه ضروری است.

معرفی موارد: در این مقاله به معرفی سه مورد مرگ بر اثر خونریزی از محل تراکتوستومی که دو مورد جهت اتوپسی و تعیین علت فوت و مورد دیگر به منظور بررسی قصور کادر درمانی به پزشکی قانونی مشهد ارجاع شده بودند پرداخته سپس مروری بر مقالات مربوطه صورت می‌گیرد.

نتیجه‌گیری: نکرور فشاری ناشی از فشار زیاد کاف تراکتوستومی، ترومای مخاطی ناشی از موقعیت نامناسب انتهای لوله، تعبیه سوراخ تراکتوستومی پایین‌تر از محل استاندارد، رادیوترابی، انتوباسیون طولانی مدت، حرکات زیاد گردن بیمار، و آنومالی‌های شریان بی‌نام از جمله عوامل موثر در بروز TIF هستند. خونریزی شدید در فاصله سه روز تا شش هفته پس از تراکتوستومی را باید ناشی از TIF تلقی کرد مگر خلاف آن ثابت نشود. در این حال باید ضمن کنترل فشاری شریان خونریزی‌دهنده از طریق پریاد کردن کاف تراکتوستومی و یا فشردن شریان به پشت استرنوم بوسیله انگشت از طریق سوراخ تراکتوستومی، بیمار سریعاً به اتاق عمل منتقل شده تحت استرنوتومی میانی قرار گیرد. اساس درمان دبریدمان شریان بی‌نام و بستن آن است. تشخیص پس از مرگ TIF در اتوپسی ممکن است دشوار باشد مگر آنکه پاتولوژیست به فکر تشخیص آن بوده، به طور اختصاصی محل فیستول را جستجو کند.

واژگان کلیدی: تراکتوستومی، فیستول تراشه به شریان بی‌نام، هموپتزی

وصول مقاله: ۱۳۸۶/۲/۲۵

تأیید مقاله: ۱۳۸۶/۱۱/۲۷

نویسنده پاسخگو: مشهد، خیابان سنا، چهارراه پل خاکی، کدپستی ۹۱۵۹۱۶-۹۱۲۸۶، اداره کل پزشکی قانونی استان خراسان رضوی hmdattaran@yahoo.com

مقدمه

منجر به مرگ در یک کودک پنج ساله مبتلا به دیفتری گردید مربوط به Korte در سال ۱۸۷۹ است. Schlaepfer در ۱۹۲۴ تعداد ۱۱۵ مورد خونریزی کشنده به دنبال تراکتوستومی که تا آن زمان گزارش شده بود را مرور کرد. در ۸۳ بیمار شریان بی‌نام پاره شده بود، در ۵ مورد شریان کاروتید، در ۳ مورد شریان تیروئیدی تحتانی، در یک مورد شریان تیروئیدی فوقانی و در ۴ مورد ورید بی‌نام طرف راست پاره شده بود. در ۲ بیمار آنوریسم ائورت پاره شده بود و در ۱۷ مورد منشاء خونریزی نامشخص بود (۱).

تراکتوستومی معمولاً به عنوان یک اقدام درمانی ساده تلقی می‌گردد. با این حال ممکن است گاهی با خطرات جدی و حتی مرگ همراه باشد. در میان عوارض متعدد تراکتوستومی، خونریزی ناشی از آسیب عروق بزرگ از جمله عوارضی است که کمتر مورد توجه قرار گرفته است (۱).

اولین گزارش پارگی شریان بی‌نام به دنبال تراکتوستومی که

می‌گردد. دو ساعت بعد هنگام ساکشن کردن لوله تراکتوستومی، خونریزی شدید از محل تراکتوستومی رخ می‌دهد که بیمار بلافاصله به اتاق عمل انتقال می‌یابد و به دلیل بروز وقفه تنفسی لوله تراکتوستومی خارج و اقدام به انتوباسیون اوروتراکتال می‌گردد ولی قبل از هرگونه مداخله جراحی دچار وقفه قلبی تنفسی شده فوت می‌نماید. متوفی جهت تعیین علت فوت به پزشکی قانونی منتقل می‌شود.

در اتوپسی انجام شده جسد شدیداً رنگ پریده و کم خون بود. در نسوج نرم اطراف محل تراکتوستومی خونریزی وجود نداشت. محل تراکتوستومی در فاصله ۲/۵ سانتی متر از کاربنا و کمی متمایل به راست بود. داخل مجاری تنفسی خون یافت نگردید. در داخل تراشه نواحی اولسراسیون همراه با تشکیل بافت گرانولاسیون و نکروز مشاهده شد که در بررسی میکروسکوپی تراکتیت حاد چرکی اولسراتیو همراه ارتشاح آماسی در تمام ضخامت جدار گزارش گردید. قلب نرمال و ریه-ها دارای برونشبولیت لنفوسیتیک همراه کانون‌های موضعی خونریزی بود. بر مبنای تابلوی بالینی و شرح فوق علت فوت خونریزی شدید از محل فیستول شریانی به تراشه تعیین شد.

مورد دوم:

مرد ۳۰ ساله‌ای به دنبال ترومای جمجمه ناشی از تصادف (عابر با موتور سیکلت) با GCS در حدود ۵-۶ به بیمارستان انتقال یافته و در بررسی‌های اولیه کونئوزیون لوب فرونتال راست، شکستگی فک تحتانی و پارگی لب تحتانی و ناحیه صورت و شکستگی دنده‌های همی-توراکس چپ و شکستگی لگن داشته است. لاواژ شکم منفی بوده است. بیمار به مدت ۲۰ روز آنتوبه بوده، پس از آن تراکتوستومی می‌شود. تراکتوستومی روی غضروف پنجم تراشه انجام شده و حسب گزارش جراح، دچار تراکتومالاسی و حنجره نیز کاملاً ادماتوز بوده است و نسج جوانه‌ای در قسمت خلفی آن وجود داشته است. چهل روز پس از بستری، در شرایط پایدار و با هوشیاری کامل و با لوله تراکتوستومی مرخص می‌گردد. ده روز بعد از ترخیص، جهت اقدام درمانی بابت شکستگی لگن بطور الکتیو (elective) در بیمارستان دیگری بستری می‌شود. هنگام بستری مجدد هوشیار بوده و از طریق تراکتوستومی به راحتی تنفس می‌کرده است. شب دوم بستری تا حدودی بی‌قرار شده و اقدام به خارج نمودن لوله تراکتوستومی می‌کند ولی مشکل تنفسی بروز نکرده لذا اقدام خاصی صورت نمی‌گیرد. صبح روز بعد بطور ناگهانی دچار خونریزی شدید از دهان و بینی و سوراخ تراکتوستومی شده حین انتقال به اتاق عمل فوت می‌کند. اتوپسی انجام نشده است. به دلیل شکایت اولیای دم از کادر درمانی جهت کارشناسی به پزشکی قانونی ارجاع می‌گردد و هیأت تخصصی کارشناسی با عنایت به غیر قابل پیشگیری بودن عارضه فوق در بیمار و اینکه اقدامی بر خلاف موازین علمی و فنی در مورد وی صورت نگرفته بوده است برائت کادر بیمارستانی را اعلام می‌کنند.

1 - Tracheo - innominate Artery Fistula

اصولاً دو روش برای تراکتوستومی وجود دارد: روش جراحی باز و روش پروکتانئوس (۲) (PDT). عوارض حول و حوش عمل جراحی در روش پروکتانئوس بیشتر است در حالی که عوارض تأخیری در روش جراحی باز بیشتر است (۳).

میزان بروز فیستول تراشه به شریان‌های مجاور به دنبال تراکتوستومی بین ۰/۶ تا ۰/۷٪ (یک مورد در هر ۱۵۰ تراکتوستومی) گزارش شده است (۴-۶). حداکثر میزان بروز، بین ۷ تا ۱۴ روز بعد از تراکتوستومی است (۷) و حدود ۷۸٪ موارد ظرف سه هفته اول بعد از تراکتوستومی اتفاق می‌افتد (۸). شانس بقای بیمارانی که دچار خونریزی از فیستول تراشه به شریان بی‌نام (TIF) شده‌اند ۱۴/۳٪ گزارش شده است و تنها بیمارانی زنده مانده‌اند که تحت عمل جراحی فوری قرار گرفته‌اند (۸).

در مقاله حاضر به معرفی سه مورد خونریزی کشنده به دنبال تراکتوستومی که جهت بررسی‌های بعدی به مرکز پزشکی قانونی مشهد ارجاع شده بودند پرداخته و سپس ضمن مروری بر مقالات مربوطه در مورد پاتوفیزیولوژی، اتیولوژی، تشخیص، درمان و پیشگیری از عارضه فوق بحث خواهد گردید.

مورد اول:

یک پسر بچه ۷/۵ ساله بدنال ترومای بلانت حنجره (اصابت قدام گردن به لبه میز در مدرسه) دچار سیانوز و تنگی نفس شده، یک نوبت استفراغ می‌کند و مدت کوتاهی نیز کاهش هوشیاری داشته است. در هنگام انتقال به بیمارستان توسط اورژانس ۱۱۵ دچار استریدور و تنگی نفس و دیسفونی بوده و توکشیدگی سوپرا استرنال نیز داشته است. آمفیژم زیر جلدی و اکیموز در قدام گردن نداشته است. در بیمارستان فوراً به اتاق عمل منتقل شده و در لازنگوسکوپی، فلج طناب صوتی چپ مشاهده می‌گردد. در برونکوسکوپی انجام شده نواحی ساب گلوت، تراشه، کاربنا و برونش‌ها نرمال بودند. سپس تحت هدایت برونکوسکوپ اقدام به تراکتوستومی با لوله شماره ۶/۵ می‌شود. در ۲۴ ساعت اول کاف تراکتوستومی هر ساعت به مدت ۱۰ دقیقه خالی می‌شود. در اولین روز پس از تراکتوستومی مقداری آمفیژم زیر جلدی در اطراف تراکتوستومی بوجود می‌آید که تا روز سوم تا محدوده گردن و بالای قفسه سینه انتشار می‌یابد و در بررسی انجام شده منشاء آن مرتبط با سوراخ تراکتوستومی تلقی می‌شود. شواهدی از پنوموتوراکس مشاهده نمی‌گردد. در روز چهارم بعد از تراکتوستومی دچار سرفه‌های مکرر و تب ۳۸/۵ درجه می‌شود و شمارش گلبول‌های سفید که روز اول ۱۱ هزار با ۸۰٪ پلی مورفونوکلتر بوده به ۲۰ هزار با ۸۶٪ پلی مورفونوکلتر می‌رسد. هماتوکریت بیمار ۳۶/۵٪ بوده است. از روز اول بستری به دلیل احتمال وقوع آسپیراسیون براساس شرح حال، تحت درمان با کلیندامایسین بوده است. همچنین دگزامتازون روزانه نیز دریافت می‌کرده است. در صبح پنجمین روز بستری هنگام تعویض پانسمان محل تراکتوستومی، خونریزی خفیف در محل تراکتوستومی مشاهده

مورد سوم:

شدن منشاء خونریزی در شریان بی‌نام، شریان لیگاتور می‌گردد، با این حال بیمار در پایان عمل به دلیل ایست قلبی فوت می‌کند. جسد، جهت تعیین علت فوت به پزشکی قانونی ارسال و اتوپسی انجام می‌شود که در معاینه جسد، موضع تراکتوستومی در قدام تراشه در فاصله ۴ سانتیمتر از کارینا و در خط وسط رؤیت می‌گردد. همچنین سوراخی به قطر تقریبی ۲-۱/۵ میلی‌متر در قسمت مدیال چپ شریان بی‌نام در محلی که مجاور تراشه قرار می‌گیرد مشاهده شد که اطراف آن با نخ سیلک طی جراحی لیگاتور شده بود (تصویر ۱). در مسیر تراشه خون و لخته مشاهده نشد. بافت نرم ناحیه گردن و مدیاستن نیز فاقد هماتوم بود. سایر عروق ناحیه اعم از شریان‌ها و وریدها سالم بودند. علت فوت، شوک هموراژیک به دلیل خونریزی از شریان بی‌نام تعیین می‌گردد.

بحث

بطور کلی خونریزی از محل تراکتوستومی را می‌توان به دو دسته تقسیم نمود: زودرس و تأخیری. خونریزی زودرس ظرف چند ساعت اول پس از عمل اتفاق می‌افتد و غالباً ناشی از هموستاز ناکافی حین جراحی و یا اختلال انعقادی است. خونریزی تأخیری چند روز یا چند ماه پس از جراحی رخ می‌دهد و ممکن است ناشی از عفونت محل تراکتوستومی، مشکلات انعقادی، تهاجم تومورال و در موارد خیلی نادر فیستول تراشه به شریان‌های مجاور باشد. شایع‌ترین منشاء خونریزی از این نوع، خونریزی از محل فیستول تراشه به شریان بی‌نام است (۸).

فیستول تراشه به شریان بی‌نام (TIF)

برای شناخت پاتوفیزیولوژی TIF آشنایی با آناتومی شریان بی‌نام (تنه براکیوسفالیک) و چگونگی ارتباط آن با لوله تراکتوستومی ضروری است. شریان بی‌نام اولین شاخه قوس آئورت است که در فاصله ۳-۴ سانتی‌متری تراشه در پشت مفصل استرنوکلاویکولار راست به دو شاخه کاروتید مشترک راست و ساب‌کلاوین راست تقسیم می‌شود. مجاورت‌های قسمت پروگزیمال تحتانی آن به شرح زیر است:

در قدام، ورید بی‌نام چپ و تیموس

در خلف، حلقه ششم تا دهم تراشه

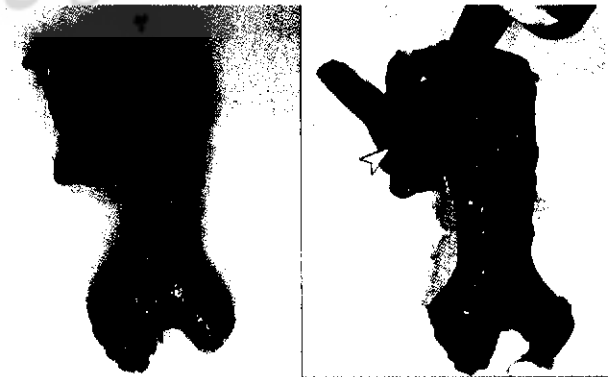
در خلف و چپ، شریان کاروتید مشترک چپ

در راست، ورید بی‌نام راست، ورید اجوف فوقانی و پرده جنب

(۷)

برای استفاده مناسب از ونتیلاتورهای مکانیکی، کاف لوله تراکتوستومی باید به گونه‌ای باد شود که هوا از بین لوله و جدار تراشه نشت نکند. فشاری که بدین منظور لازم است حدوداً معادل فشار پرفیوژن مویرگی است. بنابراین یک کاف باد شده مداوم ممکن است باعث ایسکمی دیواره تراشه و بافت‌های مجاور آن شود (تصویر ۲) (۱). فشار مویرگی تراشه بین ۲۰ تا ۳۰ میلی‌متر جیوه است و با فشار ۲۲ میلی‌متر جیوه جریان خون تراشه مختل شده و در فشار ۳۷ میلی‌متر

خانم ۲۲ ساله‌ای که سرنشین خودرو بوده است به دنبال تصادف خودرو با اتوبوس دچار شکستگی فرورونده جمجمه در ناحیه آهیانه‌ای راست به همراه شکستگی ساعد راست و هموپنوموتوراکس چپ شده با $GCS = 7$ به بیمارستان سوانح منتقل می‌شود. به طور اورژانس تحت کراتیوتومی و ترمیم شکستگی جمجمه قرار می‌گیرد. سخت شامه مغز سالم و بدون پارگی بوده است. تراکتوستومی لوله-ای در طرف چپ قفسه سینه نیز انجام می‌شود. پس از آن بیمار با تداوم اختلال هوشیاری به مدت ۱۳ روز در حالی که انتوبه و تحت ونتیلاسیون مکانیکی بوده است در بخش مراقبت‌های ویژه بستری بوده و سپس در سیزدهمین روز بستری، به دلیل احتمال طولانی شدن زمان انتوباسیون تحت تراکتوستومی به روش باز قرار می‌گیرد. در عصر دومین روز پس از این عمل، دچار خونریزی از اطراف محل تراکتوستومی شده که با دستور پزشک ICU ضمن پرباد کردن کاف تراکتوستومی و پانسمان فشاری اطراف محل تراکتوستومی، خونریزی متوقف می‌شود. طی مشاوره با جراح، به دلیل فاصله زمانی کوتاه از عمل جراحی تراکتوستومی تا بروز خونریزی، احتمال فیستول تراشه به شریان‌های مجاور بعید تلقی می‌گردد. صبح روز بعد بدلیل اینکه ونتیلاسیون بیمار از طریق لوله تراکتوستومی بخوبی انجام نمی‌شده و دیسترس تنفسی شدید داشته است لوله تراکتوستومی خارج می‌شود که بلافاصله منجر به خونریزی شدید شریانی از محل تراکتوستومی می‌گردد، لذا به سرعت لوله را مجدداً وارد کرده و کاف آنرا پرباد می‌کنند و تهویه را ادامه می‌دهند. پس از ۱۰ دقیقه بیمار دچار فیبریلاسیون بطنی و ایست قلبی می‌شود که با عملیات احیا برگشت می‌کند. مجدداً پس از دو ساعت دچار ایست قلبی می‌شود که ضمن انجام عملیات احیا به دلیل تداوم خونریزی شریانی فعال از محل تراکتوستومی و دهان و بینی به اتاق عمل انتقال می‌یابد. همزمان ترانسفوزیون سریع خون از طریق کاتتر ورید مرکزی انجام می‌شود. در اتاق عمل ضمن انجام استرنوتومی میانی، عروق ناحیه بررسی می‌شود و با توجه به یافت



تصویر ۱- محل آسیب دیدگی شریان بی‌نام در سومین بیمار معرفی شده

تمام بیماران دارای تراکتوستومی می‌باشد (۷).

آنومالی شریان بی‌نام به صورت قرار گرفتن آن بالاتر از موقعیت آناتومیک طبیعی خود یک عامل مستعدکننده بروز TIF تلقی شده است. گاهی شریان بی‌نام ممکن است تا محاذات حلقه دوم یا سوم تراشه بالا آمده باشد و یا حتی در سطح مفصل استرنوکلاویکولار قرار گرفته باشد (۱).

در مطالعه Scalise و همکاران بر روی ۵۴۴ بیمار دارای تراکتوستومی که ۵ نفر از آنان دچار فیستول بین تراشه و شریان-های اطراف شده بودند مشخص گردید میانگین سنی بیماران مبتلا به فیستول نسبت به سایرین به نحو قابل توجهی پایین‌تر است (۳۱/۲ سال در مقایسه با ۶۸/۳ سال). مؤلف توضیحی برای این یافته خود ارائه نداده است (۵).

با استفاده از سونوگرافی مشخص گردیده است که در حدود ۱۵٪ موارد شریان کاروتید مشترک در فاصله کمتر از ۱۰/۵ میلی‌متر از حلقه چهارم تراشه قرار دارد و هشدار داده شده که اکستانسیون گردن که برای تعبیه تراکتوستومی به روش پرکوتانئوس ضرورت دارد ممکن است باعث نزدیک‌تر شدن این عروق به حلقه‌های فوقانی تراشه گردد (۱۰).

برخی از دیگر عوامل مستعدکننده آسیب تراشه و فیستولیزه شدن آن به عروق مجاور در بیماران دارای تراکتوستومی عبارتند از عفونت تراشه، سوء تغذیه، تجویز کورتیکواستروئید، سپسیس و کاهش فشار خون (۴، ۱۱). همچنین خونریزی از تراکتوستومی در بیماران مبتلا به ضربه مغزی شایع‌تر است که احتمالاً به دلیل حرکات بیش از حد سر در بیماران دارای اختلال هوشیاری می‌باشد (۱۰).

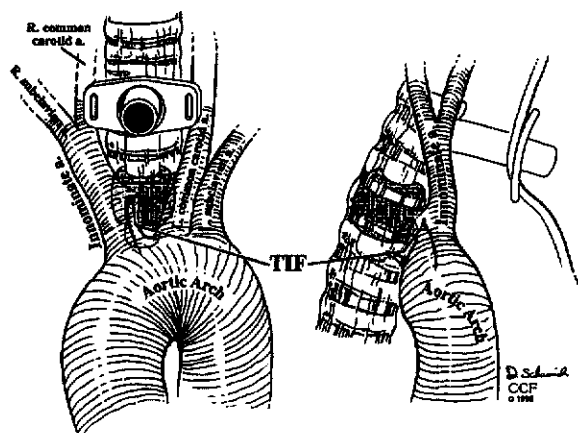
بروز فیستول تراشه به شریان بی‌نام بدنال رادیوتراپی با دوز بالا در بیمار مبتلا به بدخیمی مدیاستینال و در غیاب تراکتوستومی نیز گزارش شده است (۱۲).

تشخیص:

خونریزی که در فاصله ۳ روز تا ۶ هفته پس از تراکتوستومی اتفاق بیفتد باید ناشی از TIF تلقی گردد مگر اینکه خلاف آن ثابت شود. خونریزی پس از ۶ هفته ندرتاً ناشی از TIF است و بیشتر ثانویه به عواملی نظیر بافت جوانه‌ای، تراکتو برونشیت و یا بدخیمی می‌باشد (۷).

شایع‌ترین علامت TIF خونریزی در اطراف لوله تراکتوستومی و یا همپتیزی شدید (massive) می‌باشد (۳). در بیش از ۵۰٪ موارد قبل از خونریزی شدید یک خونریزی هشدار دهنده اولیه بروز می‌کند که خودبخود متوقف می‌شود. از دیگر علائم هشداردهنده خونریزی شدید ناشی از TIF، ضربان لوله تراکتوستومی همزمان و همراه با ضربان قلب می‌باشد که تنها در ۵٪ مبتلایان به TIF دیده شده است (۴، ۷، ۸، ۱۳).

روش تشخیصی انتخابی در این حال برونکوسکوپی است (۱۴).



تصویر ۲- مکانیسم بروز ایسکمی دیواره تراشه توسط کاف لوله تراکتوستومی

جیوه کاملاً قطع می‌شود (۸). کاف‌های با اندازه‌های مختلف که با ۵ سانتی‌متر مکعب هوا باد شده باشند فشار داخلی بین ۱۰۰ تا ۱۵۰ میلی‌متر جیوه دارند ولی فشاری که روی دیواره تراشه وارد می‌کنند حدود ۱۰ تا ۱۵ میلی‌متر جیوه است (۱). ایسکمی مخاط تراشه حتی زمانی که فشار کاف تراکتوستومی تا حدود ۲۵ میلی‌متر جیوه پایین آورده شده نیز گزارش شده است و آسیب مخاط تراشه ناشی از کاف تراکتوستومی می‌تواند به فاصله کوتاهی پس از تعبیه لوله تراکتوستومی (۲۴ تا ۴۸ ساعت بعد) نیز اتفاق بیفتد (۵). خوردگی دیواره تراشه همچنین می‌تواند در مجاورت لبه انتهایی لوله تراکتوستومی و یا محل خمیدگی آن رخ دهد (۹).

اتیولوژی:

نکروز فشاری ناشی از فشار بالای کاف، تروما به مخاط تراشه به دلیل موقعیت نامناسب نوک لوله تراکتوستومی، تعبیه تراکتوستومی در قسمت‌های دیستال تراشه، حرکات زیاد گردن بیماری که تراکتوستومی دارد، رادیوتراپی و یا انتوباسیون طولانی مدت، همگی در بروز TIF دخیل دانسته شده‌اند.

مؤلفین متعددی تعبیه سوراخ تراکتوستومی بر روی حلقه‌های دیستال تراشه را یک علت آشکار ایجاد فیستول قلمداد کرده‌اند (۷). به عنوان نمونه در مطالعه Jones و همکاران، در ۲۳ مورد از ۳۷ بیمار مبتلا به TIF به بدنال تراکتوستومی (۶۲٪) سوراخ تراکتوستومی پایین‌تر از حلقه چهارم تراشه قرار داشته است (۴). با این حال حتی زمانی که برش تراکتوستومی مطابق روش توصیه شده بین حلقه‌های غضروفی دوم و سوم تراشه داده می‌شود این عارضه باز هم می‌تواند رخ دهد. در یک مطالعه روی اجساد، مشخص گردید که در ۱۰ مورد انجام تراکتوستومی به روش استاندارد و با برش روی حلقه‌های دوم و سوم تراشه، کاف و یا نوک انتهایی لوله تراکتوستومی در مجاورت شریان بی‌نام قرار گرفته که مطرح‌کننده احتمال بروز این عارضه در

رضایت‌بخش بدنبال بازسازی شریان گزارش شده است (۱۷) اعتقاد کلی بر این است که بازسازی شریان بی‌نام نباید انجام شود (۷) زیرا با احتمال خونریزی مجدد (در حدود ۶۰٪ موارد) و پایین آمدن شانس بقای بیمار همراه است (۱۸). جهت جداسازی تراشه از شریان از بافت‌هایی نظیر فلاپ پریکاردا (۱۹)، فلاپ عضله پکتورالیس ماژور (۲۰) و تیموس (۲۱) استفاده شده است. کنترل طولانی مدت خونریزی از TIF بوسیله آمبولیزاسیون شریان بی‌نام (۲۲) و نیز استفاده از استنت (Stent) داخل عروقی به عنوان درمان قطعی و یا درمان موقت تا زمان مداخله جراحی از دیگر راه‌های درمانی گزارش شده می‌باشد (۲۳، ۲۴).

پیشگیری

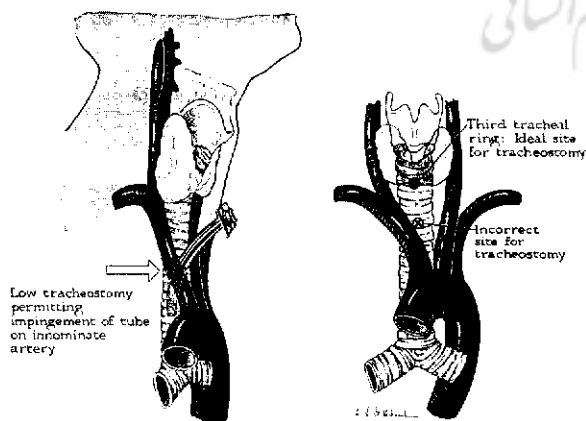
مهم‌ترین راه جلوگیری از بروز این عارضه تعبیه سوراخ تراکتوستومی در محل صحیح است. سوراخ تراکتوستومی نباید پایین تر از حلقه سوم تراشه تعبیه شود. پس از قرار گرفتن بیمار روی تخت جراحی و ضمن اکستانسیون گردن، حلقه‌های تراشه باید به دقت از بالا به پایین شمرده شود، چرا که حلقه‌های پایینی با اکستانسیون گردن غالباً بالا می‌آیند، به طوری که با هیپراکستانسیون گردن حتی حلقه هشتم تراشه ممکن است تا ناحیه گردن بالا بیاید. تقریباً در همه موارد ایسموس تیروئید تمام یا بخشی از ناحیه مناسب جهت تعبیه سوراخ تراکتوستومی را پوشانده است (تصویر ۳). بجز موارد اورژانس، تراکتوستومی باید در اتاق عمل و زیر نور کافی و با تجهیزات و شرایط مناسب انجام شود. در صورت لزوم باید ایسموس تیروئید قطع گردد. احتمال وجود یک آنومالی عروقی در این ناحیه از قبیل بالا بودن شریان بی‌نام باید مد نظر قرار داشته باشد و اگر چنین عروقی در این ناحیه مشاهده گردید دهانه سوراخ تراکتوستومی باید دور از آن تعبیه شود. در بزرگسالان معمولاً لوله تراکتوستومی شماره ۵ یا ۶ کفایت می‌کند و از استفاده از لوله‌های بزرگ‌تر باید اجتناب کرد (۱). روش تخلیه

انژیوگرافی کمک چندانی نمی‌کند و از آنجا که ممکن است باعث تأخیر تشخیص قطعی و درمان نشود توصیه نمی‌گردد (۸). helical. CT سه بعدی نیز در تشخیص TIF مفید گزارش شده است (۱۵). تشخیص محل فیستول بین تراشه و شریان بی‌نام در اوتوپسی جسد به دلیل کوچک بودن اندازه فیستول ممکن است مشکل باشد (۷)؛ به گونه‌ای که اگر پاتولوژیست معاینه کننده جسد به فکر آن نباشد و جستجوی خاصی جهت پیدا کردن آن انجام ندهد ممکن است محل فیستول را پیدا نکند (۱).

درمان

تمام کادر پزشکی و پرستاری که در مراقبت از بیماران دارای تراکتوستومی دخیل هستند باید با مراحل لازم در احیای بیماری که دچار خونریزی از تراکتوستومی می‌شود آشنا باشند (۴). در صورتی که خونریزی اولیه یک خونریزی خفیف هشدار دهنده باشد که شک به TIF را برانگیزد بیمار باید فوراً به اتاق عمل انتقال یابد و همزمان با تخلیه آهسته کاف و خارج نمودن تدریجی لوله تراکتوستومی، برونکوسکوپی فیبراپتیک انجام شود. برخی مؤلفین معتقدند به جای برونکوسکوپی فیبراپتیک از برونکوسکوپی ریژید استفاده شود تا علاوه بر مشخص شدن منشأ خونریزی، در صورت بروز خونریزی شدید ناگهانی، بتوان بوسیله برونکوسکوپ شریان بی‌نام را به استرنوم فشرده خونریزی را موقتاً کنترل نمود (۸). در صورت خونریزی فعال به داخل راه‌های هوایی، خطر اصلی که حیات بیمار را تهدید می‌کند بروز محدودیت تنفسی است و نه هیپوولمی. بنابراین حفاظت از راه هوایی هدف اولیه درمان است (۷، ۱۱). در صورتی که خونریزی اولیه از تراکتوستومی شدید باشد اولین اقدام لازم عبارتست از پر باد کردن کاف تراکتوستومی و در صورت کنترل موقت خونریزی انتقال سریع بیمار به اتاق عمل (۱۶). چنانچه این اقدام باعث توقف خونریزی نشود دو راه دیگر وجود دارد. نخست آنکه بیمار با لوله اوروتراکنال انتوبه شده و لوله تراکتوستومی خارج شود و کاف لوله اوروتراکنال پائین تر از محل خونریزی قرار داده شده سپس از طریق سوراخ تراکتوستومی، بوسیله انگشت شریان بی‌نام به خلف استرنوم فشرده شده و خونریزی آن کنترل شود. راه دیگر آنست که با وجود لوله تراکتوستومی در محل خود، شریان خونریزی دهنده بوسیله انگشت به خلف استرنوم فشرده شود. این اقدامات در بیش از ۹۰٪ موارد باعث کنترل موقت خونریزی می‌شود. فشار انگشت روی شریان باید در طول مسیر انتقال بیمار به اتاق عمل و تا زمان کنترل خونریزی از طریق عمل جراحی حفظ گردد (۸).

عمل جراحی از طریق استرنوتومی میانی انجام می‌شود. اساس درمان جراحی قطع جریان خون در شریان بی‌نام از طریق دبریدمان آن تا رسیدن به بافت سالم و سپس قطع کردن و بستن آن می‌باشد. شواهد قانع‌کننده‌ای مبنی بر بروز محدودیت‌های قابل توجه عروقی یا عصبی بدنبال این اقدام وجود ندارد (۷). گرچه مواردی از اخذ نتایج



تصویر ۳- محل مناسب انجام تراکتوستومی با در نظر گرفتن موقعیت شریان بی‌نام

از جنس سیلیکون خالص واکنش ایجاد نمی‌کنند و تحریک بافتی و ترومای مخاطی را به حداقل می‌رسانند (۲۵).
در بیماران مبتلا به اختلال هوشیاری که تحت ونتیلاسیون مکانیکی طولانی مدت هستند باید از طریق تجویز داروهای آرام بخش و شل‌کننده‌های عضلانی از حرکات بیش از حد سر جلوگیری نمود (۸).

نتیجه گیری

با توجه به اینکه خونریزی شدید از محل تراکئوستومی ناشی از فیستول شریانی عارضه‌ای نادر و غیر منتظره بوده که غالباً منجر به مرگ بیمار می‌گردد، احتمال طرح شکایت از سوی بستگان بیمار و ضرورت انجام اتوپسی در پزشکی قانونی همواره وجود دارد که در این صورت توجه خاص پاتولوژیست قانونی به این عارضه و جستجو جهت یافتن محل فیستول و نیز سایر عوامل مساعدکننده از قبیل محل تعبیه سوراخ تراکئوستومی و آنومالی‌های عروق گردنی ضروری است.

متناوب کاف تراکئوستومی در هر ساعت اثر چندانی ندارد. مطالعات زیادی حاکی از کاهش احتمال آسیب تراشه در صورت استفاده از کاف‌های با فشار پایین است. با این حال اندازه‌گیری فشار کاف ممکن است گمراه‌کننده باشد و کاف‌های با فشار پایین نیز ممکن است بیش از حد باد شوند. در مطالعه‌ای بر روی سگ‌ها نشان داده شده است که آسیب مخاط تراشه را می‌توان با باد کردن کاف تا قطع نشت هوا از اطراف آن و سپس کم کردن باد آن تا مرحله‌ای که یک نشت جزئی وجود داشته باشد پیشگیری کرد (۴).

در بیمار دارای تراکئوستومی، از هیپراکستانسیون طولانی یا شدید گردن باید اجتناب نمود. وزن لوله‌های ونتیلاتور متصل به لوله تراکئوستومی باید سبک باشد به طوری که سنگینی آن باعث کشیدگی لوله تراکئوستومی نشود. بعد از یک هفته از تراکئوستومی، لوله تراکئوستومی باید با یک لوله تراکئوستومی قابل تنظیم جایگزین شود و طول لوله در تراشه بطور روز در میان به میزان ۱ تا ۲ سانتی‌متر جابجا شود تا موقعیت انتهایی تحتانی لوله و کاف تغییر کند و از فشار مداوم روی یک نقطه از تراشه اجتناب گردد. لوله‌های نرم و با کاف

References

- 1- Silen W, Spieker D. Fatal hemorrhage from the innominate artery after tracheostomy. *Ann Surg.* 1965; 162: 1005-12.
- 2- Durbin CG. Early complications of tracheostomy. *Respir Care.* 2005; 50: 511-50.
- 3- Epstein SK. Late complications of tracheostomy. *Respir Care.* 2005; 50: 542-49.
- 4- Jones JW, Reynolds M, Hewitt RL, Drapanas T. Tracheo- innominate artery erosion: successful surgical management of a devastating complication. *Ann Surg.* 1976; 184: 194-204.
- 5- Scalise P, Prunk SR, Healy D, Votto J. The incidence of tracheoarterial fistula in patients with chronic tracheostomy tubes. *Chest.* 2005; 128: 3906-9.
- 6- Courcy PA, Rodriguez A, Garrett HE. Operative technique for repair of tracheoinnominate artery fistula. *J Vasc Surg.* 1985; 2: 332-4.
- 7- Grant CA, Dempsey G, Harrison J, Jones T. Tracheo- innominate artery fistula after percutaneous tracheostomy: three case reports and a clinical review. *Br J Anaesth.* 2006; 96: 127-31.
- 8- Kapural L, Sprung J, Gluncic I, Kapural M, Andelinovic S, Primorac D, et al. Tracheo- innominate artery fistula after tracheostomy. *Anesth Analg* 1999; 88: 777-80.
- 9- Myers RS, Pilch Y. Temporary control of tracheal- innominate artery fistula. *Ann Surg* 1969; 170: 149-80.
- 10- Shlugman D, Satya-Krishna R, Loh L. Acute fatal haemorrhage during percutaneous dilatational tracheostomy. *Br J Anaesth.* 2003; 90: 517-20.
- 11- Schaefer OP, Irwin RS. Tracheoarterial fistula: an unusual complication of tracheostomy. *J Intensive Care Med.* 1995; 10: 64-75.
- 12- Reiter D, Piccone BR, Littman P, Lisker SA. Tracheoinnominate artery fistula as a complication of radiation therapy. *Otolaryngol Head Neck Surg.* 1979; 10: 64-75.
- 13- Quinio P, Lew Yan Foon J, Mouline J, Braesco J, de Tinteniac A. Brachiocephalic trunk erosion by a tracheostomy cannula. *Ann Fr Anesth Reanim.* 1995; 14: 296-9.
- 14- Wright CD. Management of tracheoinnominate artery fistula. *Chest Surg Clin N Am.* 1996; 6: 865-73.
- 15- Sugiyama N, Karasawa K, Ohno Y. Feasibility of helical CT in the diagnosis and management of tracheo- innominate artery fistula and

- tracheo-innominate artery allovervascularity after tracheostomy in patients with severe neurological disorders. *No To Hattatus*. 2006; 38: 453-6.
- 16- Bertelsen S, Jensen NM. Innominate artery rupture, A fatal Complication of tracheostomy. *Ann Chir Gynaecol*. 1987; 76: 230-3.
- 17- Nunn DB, Sanchez-Salazar AA, McCullagh JM, Renard A. Tracheo- innominate artery fistula following tracheostomy. Successful repair using an innominate vein graft. *Ann Thorac Surg*. 1975; 20: 698-702.
- 18- Yang FY, Criado E, Schwartz JA, Keagy BA, Wilcox BR. Tracheo- innominate artery fistula: retrospective comparison of treatment methods. *South Med J*. 1988; 81: 701-6.
- 19- Hsiao CW, Lee SC, Lee KC, Cheng YL, Tzao C. Tracheoinnominate artery fistula: successful surgical management of one case. *Thorac Cardiovasc Surg*. 2002; 50: 249-50.
- 20- Ridley RW, Zwischenberger JB. Tracheo innominate fistula: surgical management of an iatrogenic disaster. *J Laryngol Otol*. 2006; 120: 676-80.
- 21- Nakanishi R, Shimazu A, Mitsudomi T, Masuda T, Osaki T, Onimura S, et al. Successful management of trachea- innominate artery fistula using interposition of a thymus pedicle flap. *J Laryngol Otol*. 1995; 109: 161-2.
- 22- Takasaki k, Enatsu K, Nakayama M, Uchida T, Takahashi H. A case with trachea- innominate artery fistula. Successful management of endovascular embolization of innominate artery. *Auris Nasus Larynx*. 2005; 32: 195-8.
- 23- Sessa C, Costache V, Porcu P, Thony F, Blin D, Brichon PY, et al. Tracheo innominate artery fistula: combined endovascular and surgical management by emergency stent-graft placement followed by cryopreserved arterial allograft repair. *Ann vasc Surg*. 2006; 20: 731-5.
- 24- Wall LP, Gasparis A, Criado E. Endovascular therapy for tracheo innominate artery fistula: a temporizing measure. *Ann Vasc Surg*. 2005; 19: 99-102.
- 25- Ambesh SP, Kumar V, Srivastava K. Tracheo-innominate artery fistula. *Anesth Analg*. 2000; 90: 231.

