

سلسله آموزشهای مداوم پزشکی قانونی (۶)

آموزش مضور پزشکی قانونی: An Illustrated Reference in Forensic Medicine

با توجه به نیاز همه جانبه کارشناسان پزشکی قانونی، قضات دادگستری و کارشناسان نیروی انتظامی در زمینه آشنائی، کسب و استفاده از دانش روز پزشکی قانونی، جهت هر چه علمی تر شدن نظرات کارشناسانه در این عرصه، لزوم آموزش مداوم با استفاده از روشهای کمک آموزشی از قبیل تصاویر ضروری است. لذا در راستای دستیابی به این اهداف، مدیریت پژوهشی سازمان پزشکی قانونی کشور (دکتر علیرضا کاهانی) به همراه دو تن دیگر از متخصصین پزشکی قانونی (دکتر شعله بارونی و دکتر وحید نوائی لوانانی) مبادرت به درج سلسله موضوعات مهم و کاربردی پزشکی قانونی به شکل تصاویر و توضیحات مختصر و مفید، در مجله علمی پزشکی قانونی کشور نموده است. امید است که قسمت هفتم این مجموعه بتواند در جهت آموزش غیرحضورى همکاران محترم مفید واقع شود.

صدمات با الگوی مشخص

Patterned injuries

تکرار بعضی صدمات نکات ارزشمندی را مطرح می کند مثلاً وجود ضایعات کشنده جمجمه و قفسه سینه در رانندگان اتومبیل بیانگر نیاز به حفاظ مناسب می باشد. سوم) راه خوب برای نگرستن و یادگرفتن صدمات الگودار و تکراری بررسی بلايا و حوادث دسته جمعی است. حضور یا عدم حضور یک پاترن (الگوی) صدمه می تواند در میان تلفات قابل تشخیص باشد و سپس با سیر حوادث در حادثه تطبیق داده شود، وقتی ارتباط اثبات شد، تکرار الگوی مشابه می تواند برای اثبات نوع یا علت حادثه، وقتی که شکی وجود دارد، بکار رود. اثر چرخ اتومبیل، گازگرفتگی و خراشیدگی ناخن از مثالهای معروف ضایعات الگودار است. گازگرفتگی می تواند در تهاجمات جنسی، اعمال سادیسمی، کودک آزاری و یا در یک رابطه جنسی طبیعی رخ دهد. لاله گوش و نوک پستانها می توانند در جریان گازگرفتگی کنده شوند اهمیت اصلی آسیب شناسی در شناختن یک مهاجم یا قاتل است. بنابراین مسئله ابتدائی برای پزشک قانونی شناخت شخص گازگیرنده است. بعضی اوقات شکل کمان دندان انسانی کاملاً واضح است. هرچند فشار دندانها بندرت خراشیدگی می دهد اما نمای ظاهری بوجود آمده اغلب بعلت مقداری خراشیده شدن دندان بر پوست است. فشار زبان منجر به خونریزیهای نقطه ای یا کبودی واضح تر می شود و جزئی از یک گازگرفتگی است و بزرگترین عامل در تشخیص گازگرفتگی های جنسی^۱ است.

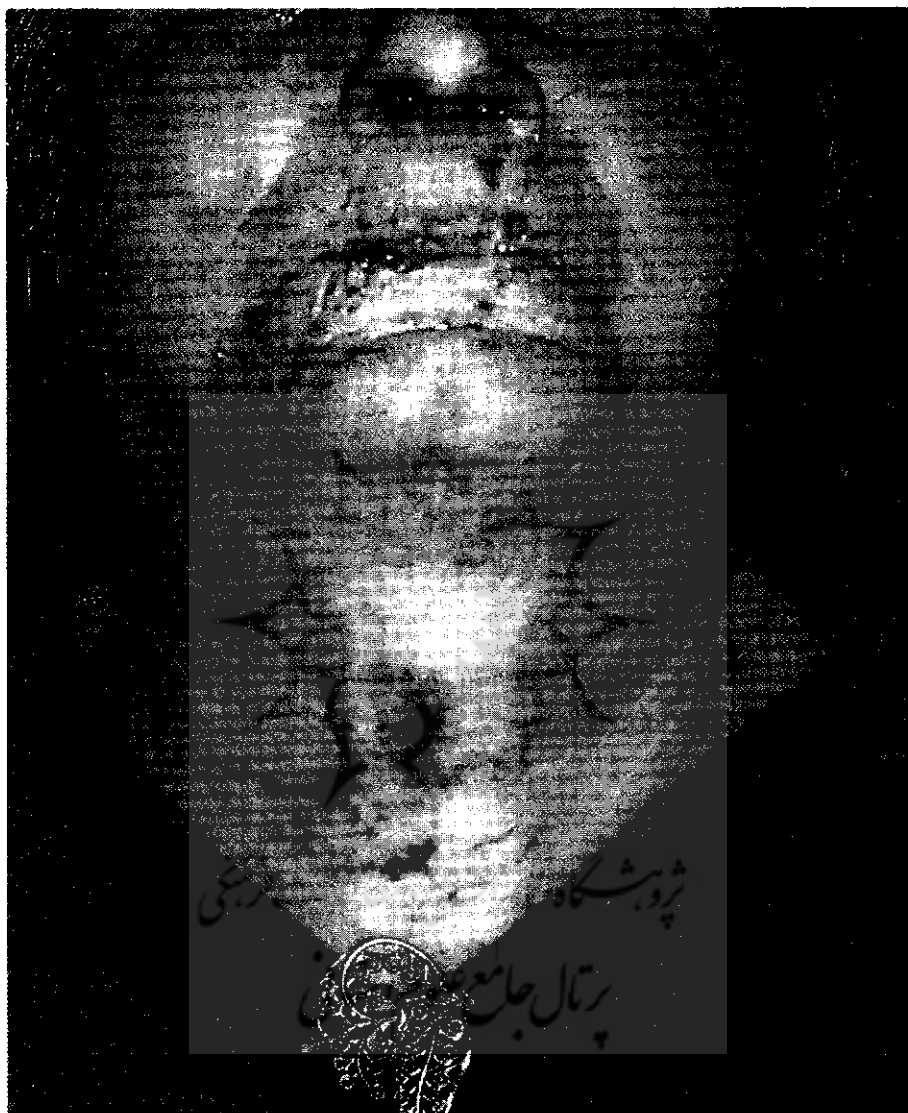یکی از جالبترین جنبه های پزشکی قانونی ضایعات و یافته هایی است که شکل عامل بوجود آورنده را می توانند بیان کنند و از طرف دیگر بعضی آلات ضرب و جرح ضایعه مشابه ای را در هر بار وارد کردن ضرب و جرح نشان می دهند. موفقیت در شناسایی این گونه صدمات و یافتن آلت ضرب و جرح بستگی فراوان به مهارت یا مشاهده قبلی و مکرر این صدمات و علایم آن دارد.

صدمات الگودار از سنگ بناهای هر آسیب شناسی قانونی است. در شناخت این صدمات به سه نکته باید توجه نمود. اول) آیا خصوصیات آسیبی با داستان هم خوانی دارد. دوم) خصوصیات آسیب به خودی خود بیانگر آلت تهاجم هستند که بهترین مثال زخم چاقو و خراشیدگی ناخن است. اثبات ارتباط بین ضایعه و آلت بوجود آورنده در موارد قتل بسیار مهم است نیروی مستقیم یا نقش سائیدگی بسیار ارزشمند است. سائیدگی می تواند برای مدت نسبتاً طولانی باقی بماند و باید به این سوال جواب داد که آیا به شی موردنظر ربط دارد؟ هرچند در طرف دیگر سکه ممکن است از پزشک خواسته شود که سلاح سرد مناسب یا علت دیگری را پیشنهاد دهد و پاسخ این سوال ممکن است مستلزم تفحص شخصی محل مرگ توسط پاتولوژیست باشد و یکی از علل مهم حضور پاتولوژیست در صحنه همین است. اغلب پزشکان قانونی می توانند متوجه تکرار یک نوع صدمه خاص در چند مورد مرگ بدنبال خشونت شوند بهترین مثال در تجسسات مرگهای سریالی است که در کالبدگشایی آسیبهایی پیدا می گردد و با یک علت خاص مطابقت می کند. از طرف دیگر

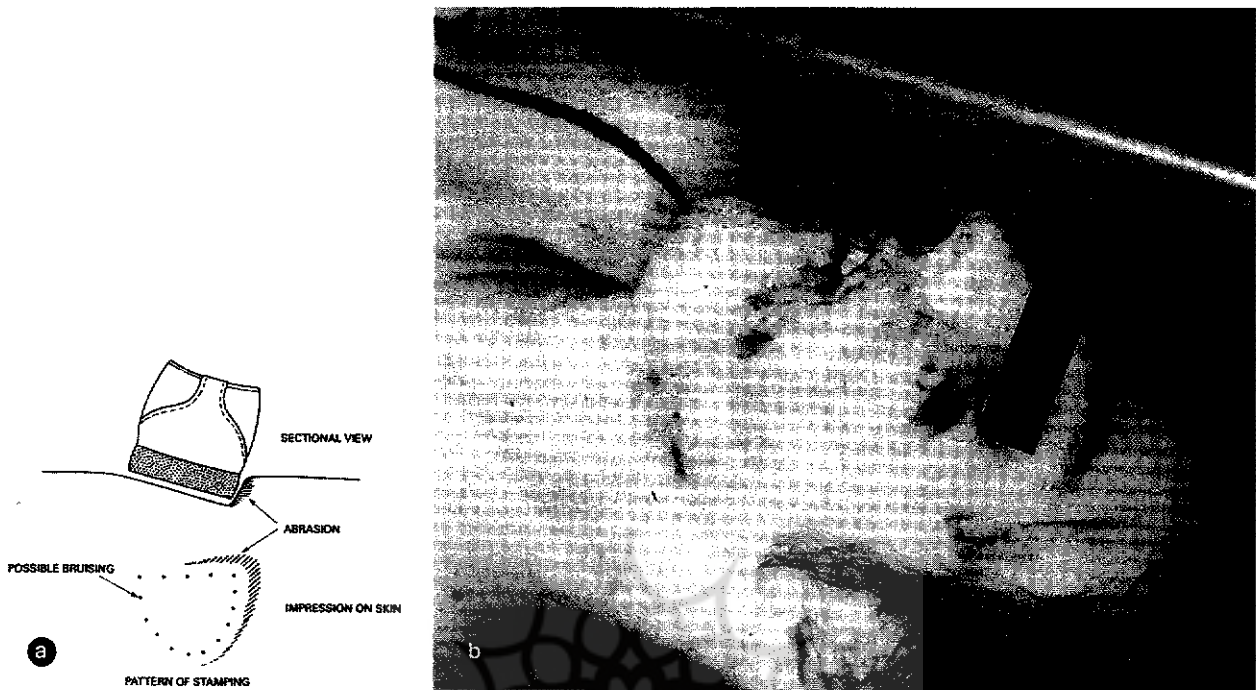
1-Love bite

شکل و ویژگیهای خاص دندانی برای دندانپزشک قانونی مهم است.

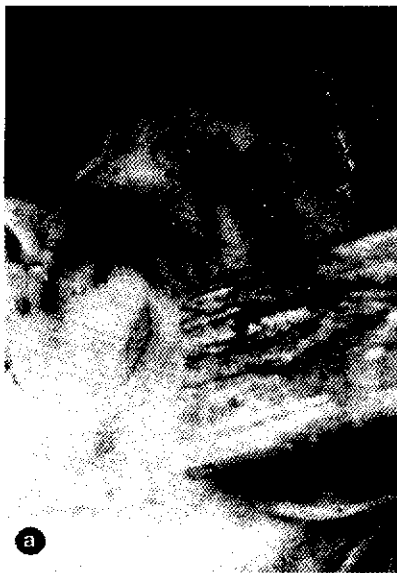

ضایعات باید سریعاً تشخیص داده شوند بخصوص قبل از اینکه بدن شسته شود چون گاهی بقایای بزاق می تواند جهت تشخیص هویت جمع آوری شود. تشخیص گازگیرنده از روی



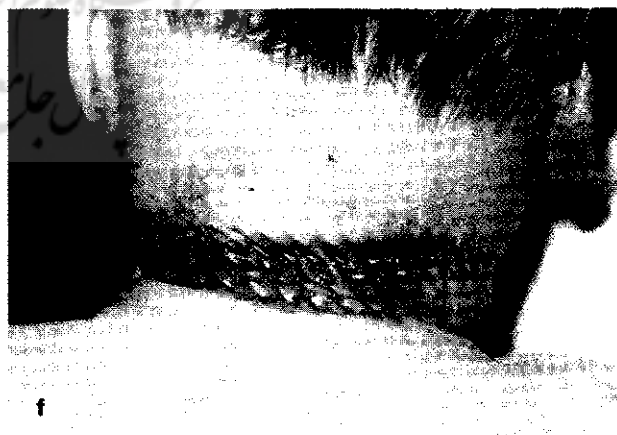
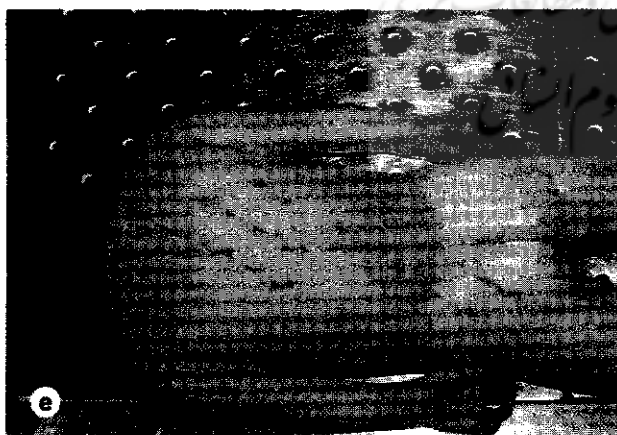

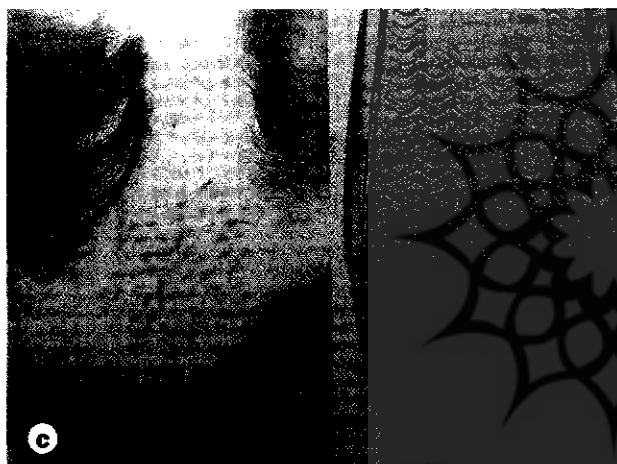
شکل ۱ - مشخص ترین سائیدگیها به طور عام، سائیدگی ناخنهاست که به طور تیپیک در استرانگولاسیون و خفه کردگی با دست دیده می شود. سائیدگی در این منطقه ممکن است دو نوع کلاسیک داشته باشد. یک گروه آنها که بوسیله مهاجم صورت می گیرند - شکل هلالی ناخنها ممکن است نقش بسته باشد - گروه دیگر بوسیله قربانی صورت می گیرند و بیشتر نامنظمند و انواع *Scratching* (خراشیدگی خطی) هستند. خراشیدگی حداکثر دو میلیمتر پهنا دارد. این تصویر خفه کردگی با طناب (استرانگولاسیون) است و علائم ناخنهای قربانی دیده میشود.



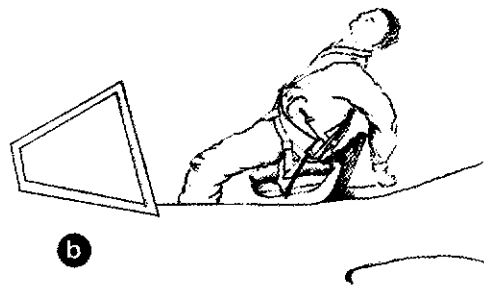
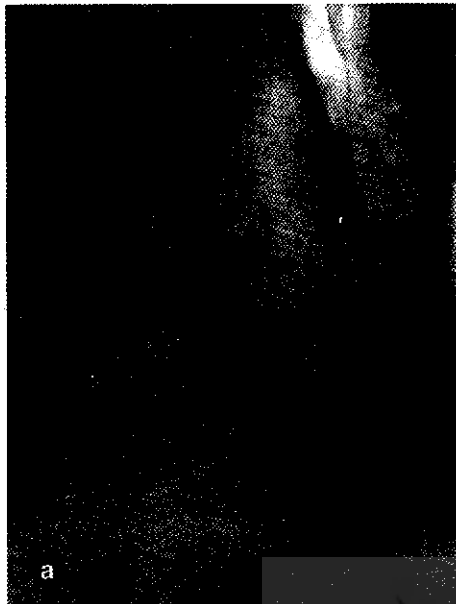
شکل ۲ - مکانیسم نیروی مستقیم یا طرح سائیدگی *Contour abrasion* در تصویر a نشان داده شده است. یک شی مانند پاشنه کفش می تواند بافت را فشار دهد و پوست اطراف را خراش دهد و در نتیجه *Contour abrasion* رخ دهد. در تصویر b شکل پاشنه کفش قاتل در صورت قربانی دیده می شود.



شکل ۳ - به صورت این زن با یک شی بلانت (غیرتیز) ضربه زده شده است یک چماق چوبی که ناصاف بریده شده بود در نزدیکی محل پیدا شد و نحوه برش چاقو با چگونگی خطوط سائیدگی بر گونه زن مطابقت می کرد (a) پلیس برشها را با چند تیر از خانه های همسایه گرفته شده بود تطبیق داد (b) یکی از تیرها دقیقاً با الگوی برشها در سر چماق همخوانی داشت (c)




شکل ۴ - (a,b) لگد زدن با رویه کفش c با گذاشتن روی پیشانی D اثر لگد پای که جوراب پوشیده است e یک ماشین از روی جسد عبور کرده و اثر چرخ ماشین و حدود فشار کاملاً واضح است. F استرانگولاسیون با قلاده سگ



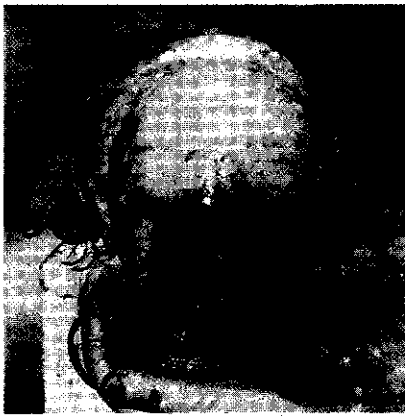شکل ۵ - بدلیل باقی ماندن سائیدگی، در تحقیقات سوانح، سائیدگی ها بسیار ارزشمندند. در تصادفات منجر به مرگ در سوانح هواپیماهای ابتدایی جت نظامی، سائیدگی های خطی گردن به طور مکرر مشاهده شد (a) تحقیقات بر روی این مرگها از دیدگاههای مختلف نشان داد که خراشیدگی ناشی از نیروی کششی است که در سرعتهای خیلی بالا بر گردن شخص، زمانی که می خواهد فرار کند، وارد میشود (b) بنابراین نیاز به صندلیهای جهنده در نظر گرفته شد.




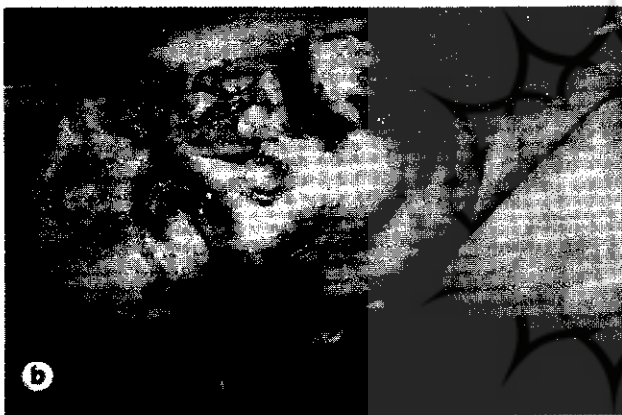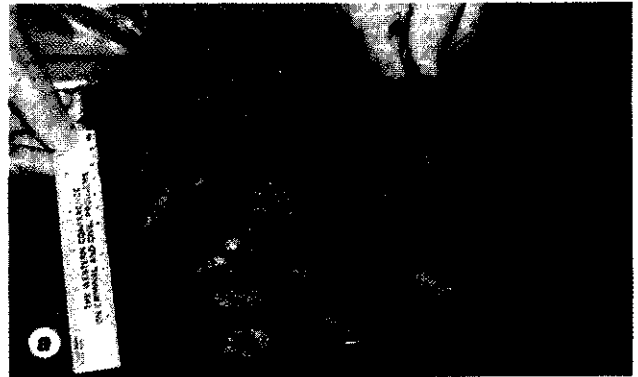
شکل ۶ - کبودی اثر انگشتی در تصویر به طور تپیک نشان داده شده است. یک چنگ بر روی بازو، سه کبودی حلقوی با قطر حدود یک سانتی متر میدهد. در مورد بچه ها هم میتواند کودک آزاری و هم اتفاقی باشد اما در بزرگسالان تقریباً همیشه تهاجمی است.



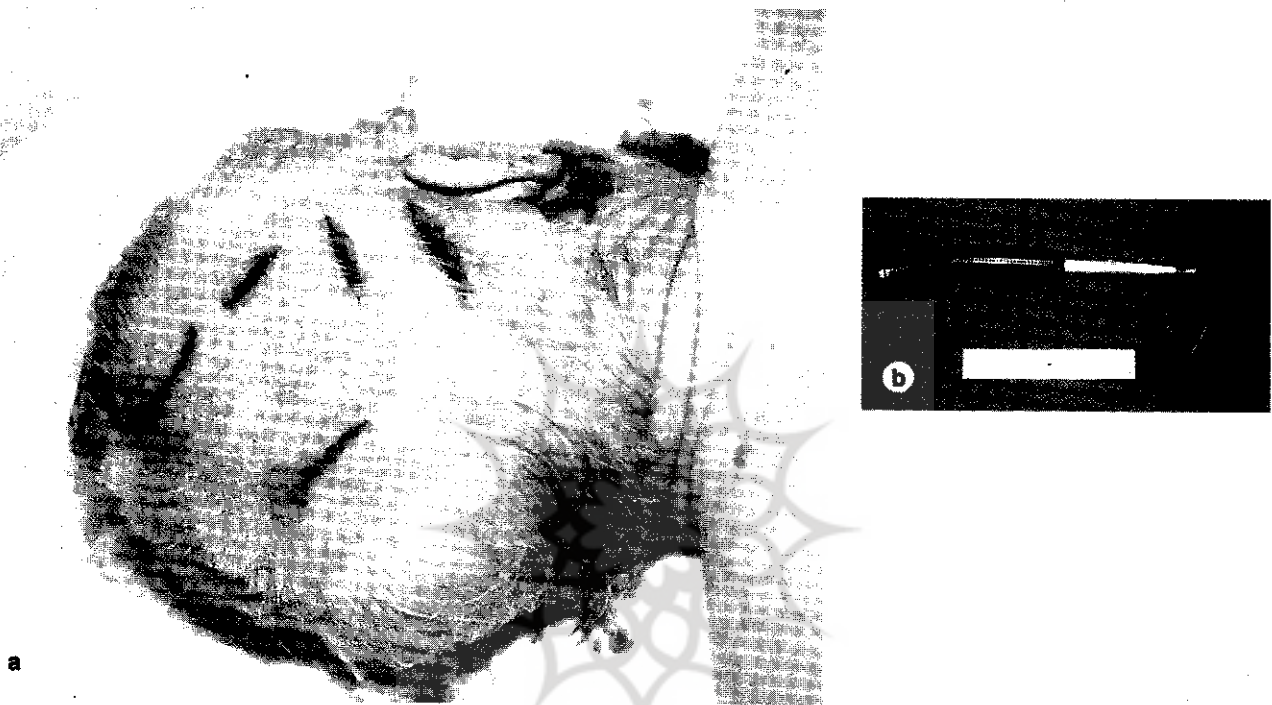
شکل ۷- محل کبودی ناشی از اصابت چکش در موقع دفاع بر روی دست است



شکل ۸ - نشست خون از رگها در بافت‌های همبند سفت محدودتر و در نتیجه متداوم تر از بافت‌های شل است. بنابراین ممکن است در وضعیت اول یک نمای تشخیصی بوجود آید. کیبودی پری کرانیوم و در اسکالپ مربوط به آن (روی استخوان جمجمه و پوست روی آن) در این تصویر بدنبال ضربه نعل اسب به قربانی بوده است.



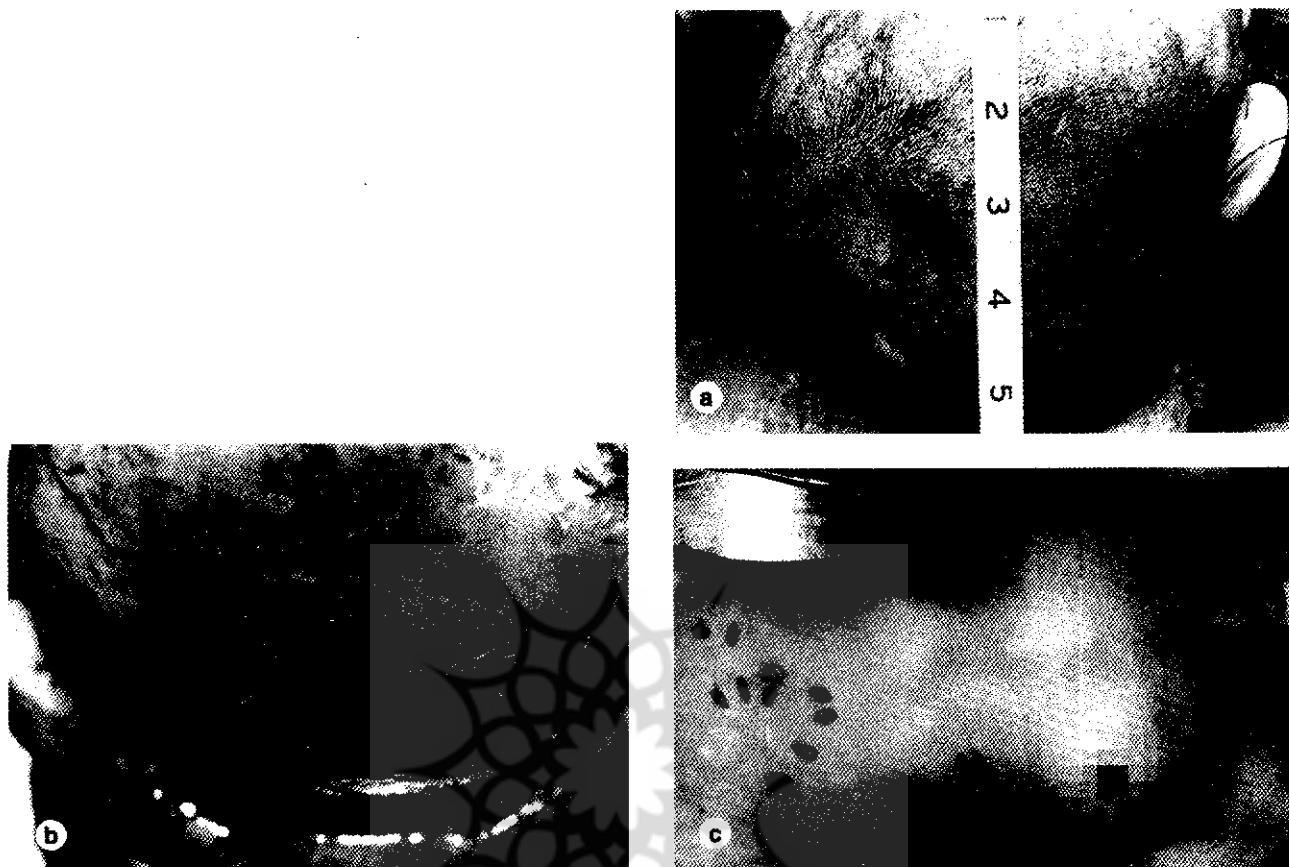
شکل ۹ - شکل پارگی به شکل استخوان زیرین محل بسیار وابسته است چنانکه بندرت آلت جرح را از نمای پارگی می توان تشخیص داد. البته آلت احتمالی را - اگر در دسترس باشد - ممکن است بتوان با ضایعه بوجود آمده تطابق داد. (a)
 (b) ضایعه واضحی بوسیله یک چکش بوجود آمده اما تشخیص بیشتر براساس طرح سائیدگی انجام میشود تا نمای پارگی
 (c) دو پارگی که بوسیله یک دمبل ایجاد شده و اندازه ها دقیقاً گرفته شد (etc) هرچند اغلب اوقات نمای ضایعه غیراختصاصی است.
 آسیب شکل d بوسیله چکش ایجاد شده در حالیکه در شکل c بوسیله پرتاب یک بطری ایجاد شده است.



پژوهشگاه علوم انسانی و مطالعات فرهنگی
رتال جامع علوم انسانی

شکل ۱۰ - نمای زخم آلت تیز بیشتر می تواند آلت جرح را نشان دهد. (a) نمای نیبیک ضایعات بدنبال تبردستی نشان داده شده است. جالب است که در این مورد مهاجم زن بوده است. زنان بندرت از اینگونه آلات استفاده می کنند (b)

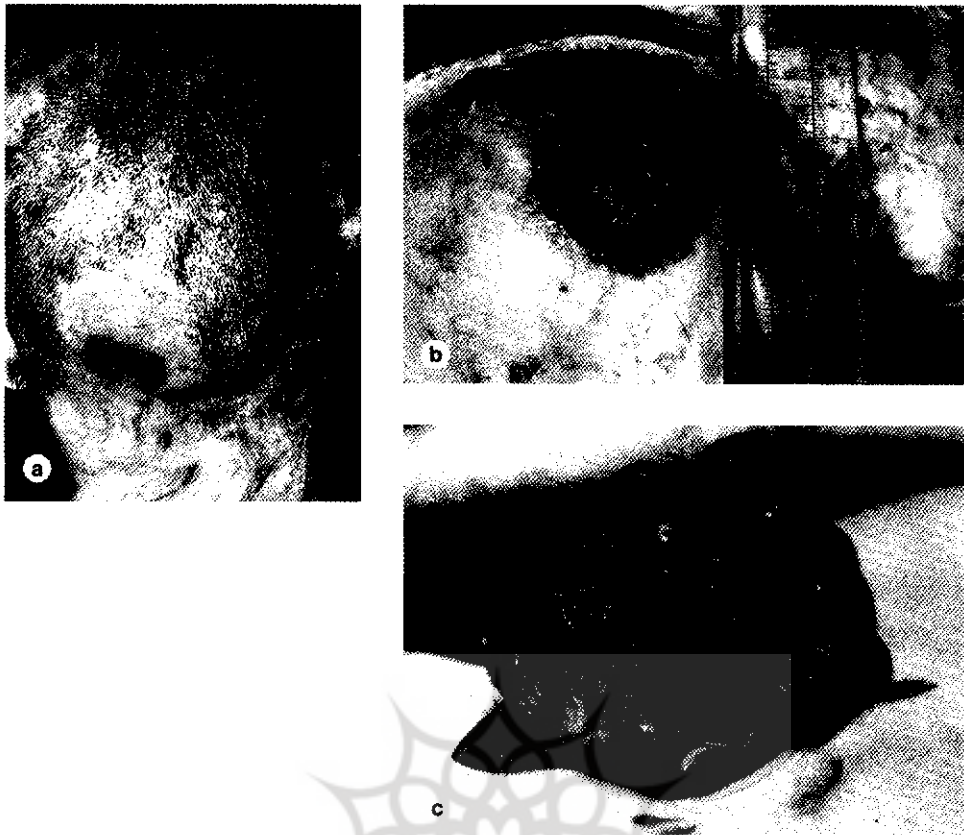
سه دسته از تصاویر که مشخصاً یک سری قتل سریالی را نشان می دهند.



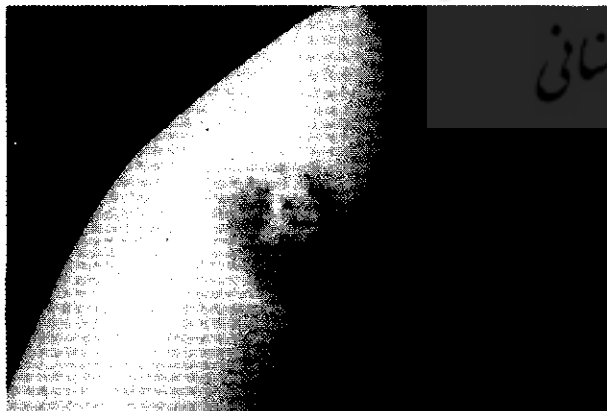
شکل ۱۱ - اولین قربانی (a) پارگی اسکالپ با چکش (b) شکستگی فرو رفته جمجمه که مشخصه ضربه چکش است (c) زخم نفوذی بر تنه بوسیله چاقو



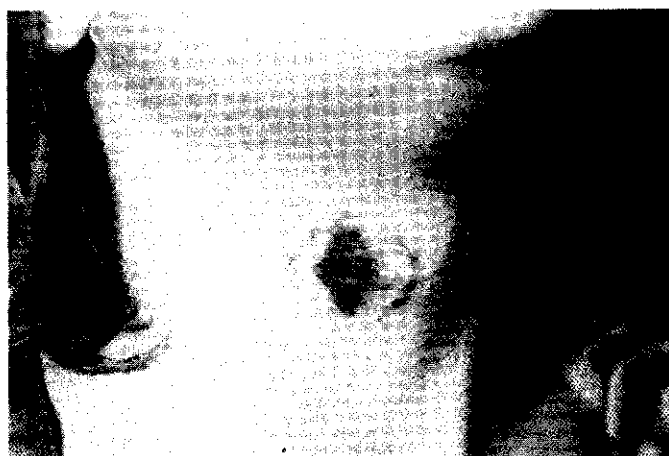شکل ۱۲ - قربانی دوم (a) پارگی جمجمه بوسیله چکش (b) شکستگی فرو رفته جمجمه ناشی از ضربه چکش (c) زخمهای نفوذی روی تنه بوسیله پیچ گوشتی



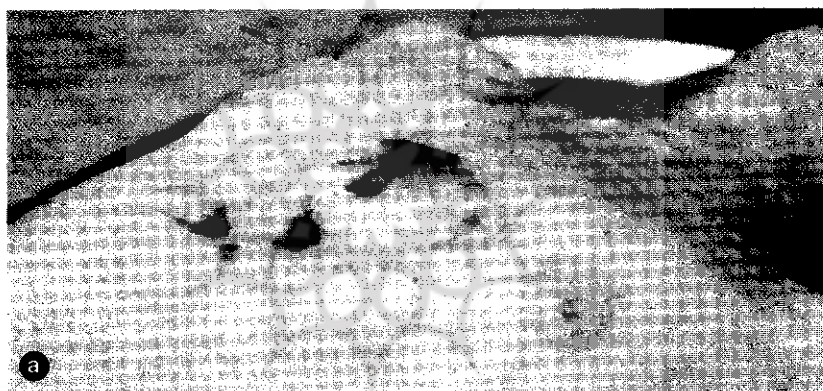
شکل ۱۳ - قربانی سوم: زخم حجمه بوسیله چکش (b) شکستگی فرو رفته حجمه بوسیله چکش (c) بیرون زدگی احشاء از میان یک زخم نفوذی تیز بوسیله چاقو
هرچند زخمهای نفوذی بوسیله عوامل مختلفی ایراد میشود و توزیعیهای مختلفی دارد با این حال تطابق با ضایعات سر و تابلوهای دیگر صحنه های جنایات آنقدر کافی بود که قربانیان را به هم مرتبط کند



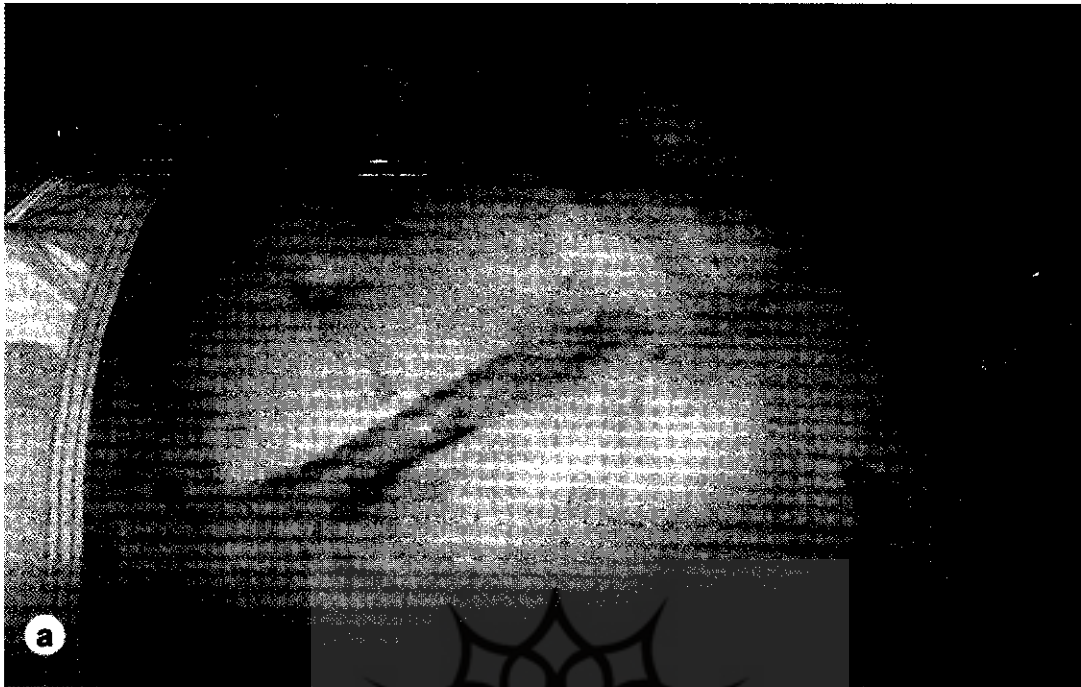
شکل ۱۴ - یک گازگرفتگی عاشقانه تپیک هرچند در این مورد از روی رضایت متقابل نبوده است. کبودی واضح ناشی از فشار لبها بر پوست و دندانها وجود دارد. یک پتشی مرکزی به علت اثر فشار زبان وجود دارد. نمای گلی شکل احتمالاً بعلت این حقیقت است که پوست بازو به راحتی در دهان گرفته میشود




شکل ۱۵ - یک تابلوی شایع از گازگرفتگی احتمالی عاشقانه که نسبتاً تهاجمی بوده است. اثر فشاری دندانها بخوبی نقش بسته است و کبودی مرکزی ناشی از فشار زبان وجود دارد.



شکل ۱۶ - صدمات الگودار در تصادفات اتومبیل بیشتر به شکل سائیدگی است. در شکل a سائیدگی ناشی از فرمان اتومبیل دیده می شود. تقریباً همیشه در زیر چنین صدماتی جناغ شکسته است و قلب ممکن است پاره شود. (b).



شکل ۱۷- ضایعات ناشی از کمر بند ایمنی که احتمالاً باعث شل بستن کمر بند بوده است. اثر سائیدگی طوری است که به نظر می رسد مرد به جلو و متمایل به افق تاب خورده است.



شکل ۱۸ - (a) سائیدگی الگودار کاملاً مشخص، دو خراشیدگی حفره دار در صورت دیده میشود که با دکمه های رادیو که آغشته به خون شده بود مطابقت داشتند (b)