

گزارش یک مورد بیمار فارسی زبان مبتلا به نشانگان لهجه خارجی

*ریباب تیموری^۱، شهلا رقیب دوست^۱، گلناز مدرسی^۲، فرشته مومنی^۳



پژوهشگاه علوم انسانی و مطالعات فرهنگی

چکیده

نشانگان لهجه خارجی (FAS) اختلال گفتاری کمیابی است که در اثر ضایعات وارده بر نیمکره چپ مغز ایجاد می‌گردد. در این نشانگان عموماً ترکیب انحرافات زنجیری و زبرزنجیری در تولید سبب ایجاد لهجه خارجی می‌گردد. جدا از مشکلات تلفظی زنجیری، خطاهای زبرزنجیری غالباً مختصه اصلی نشانگان لهجه خارجی در نظر گرفته می‌شوند. در این مقاله گزارشی از یک زن فارسی زبان ۵۳ ساله ارائه می‌شود که پس از سکته مغزی و وقوع انفارکتوس‌های کانونی در مرکز نیمه بیضی نیمکره چپ، با لهجه خارجی صحبت می‌کند. بر اساس اطلاعات محققان و پیگیری‌های صورت گرفته، احتمالاً این بیمار اولین مورد نشانگان لهجه خارجی گزارش شده در ایران می‌باشد. ویژگی‌های زبرزنجیری گفتار این بیمار در مقایسه با مختصه‌های گفتاری سخنگویان طبیعی زبان فارسی و با استفاده از نرم‌افزار Praat نسخه ۹-۱-۴ مورد بررسی قرار گرفته است. نتایج به دست آمده در راستای یافته‌های تحقیقات پیشین و نشانگر آن هستند که انحرافات عمده در ویژگی‌های زبرزنجیری گفتار این بیمار در ارتباط با تکیه، سرعت گفتار و درنگ رخ می‌دهند.

کلید واژه‌ها: نشانگان لهجه خارجی / اختلال گفتاری / انحرافات زبرزنجیری / فارسی زبان

- ۱- دانشجوی دکترای زبان‌شناسی، کارشناس پژوهش دانشگاه علوم بهزیستی و توانبخشی
- ۲- دکترای زبان‌شناسی، عضو هیئت علمی دانشگاه علامه طباطبایی
- ۳- دکترای زبان‌شناسی، عضو هیئت علمی دانشگاه علامه طباطبایی
- ۴- فرشته مؤمنی، دانشجوی دکترای زبان‌شناسی، عضو هیئت علمی دانشگاه آزاد اسلامی واحد چالوس

تاریخ دریافت مقاله: ۸۷/۱۰/۲۲

تاریخ پذیرش مقاله: ۸۸/۲/۱۶

*آدرس نویسنده مسئول:

تهران، اوین، بلوار دانشجو، بن بست
کودکیار، دانشگاه علوم بهزیستی و
توانبخشی

تلفن: ۲۲۱۸۰۰۰۷

E-mail: robab.teymouri@yahoo.com



اگرچه انواع مختلف لهجه‌ها بر اثر این بیماری پدید می‌آیند، اما به نظر می‌رسد که به‌طور کلی دو نوع لهجه‌اسکاندیناویایی و اروپای شرقی برای سخنگویان زبان انگلیسی آمریکایی گزارش شده است. مطالعاتی که درباره نشانگان لهجه خارجی انجام شده است، در نتیجه تلاش‌های مشترک پژوهشگران شامل متخصصان اعصاب و روان، عصب‌شناسان، آسیب‌شناسان گفتار و زبان و روان‌شناسان بالینی صورت گرفته است (۴). نکته مهمی که در این بررسی‌ها مورد توجه قرار گرفته، آن است که در تشخیص افتراقی، این بیماری باید به‌عنوان یک اختلال برون‌داد حرکتی گفتار که ناشی از آسیب عصبی است، مورد توجه قرار گرفته و شناسایی شود و نه به‌عنوان یک عارضه روانی. در این رابطه، مجموعه‌ای از آزمون‌ها برای تشخیص درست این بیماری و تمایز آن از سایر اختلالات گفتار / زبان، نظیر اختلال تکلم^۱، کنش‌پریشی^۲ و زبان‌پریشی^۳ طراحی شده است.

به‌طور کلی، موارد بسیار محدودی از این بیماری در متون علمی گزارش شده است. این محدودیت می‌تواند به دو دلیل باشد: نخست آن که نشانگان لهجه خارجی معمولاً فقط به‌عنوان مرحله‌ای گذرا و موقت در سیر بیماری رخ می‌دهد و افراد نسبتاً معدودی دارای نوع پایدار آن هستند. بنابراین تعداد محدود گزارش‌ها می‌تواند انعکاس واقعی نادر بودن این نشانگان باشد. دلیل دوم آن است که چون به‌جز ایجاد تغییر در لهجه، نارسایی و اثرات منفی دیگری در عملکردهای زبانی و شناختی فرد مشاهده نمی‌شود و هوشیاری و در نتیجه فعالیت‌های روزمره او شدیداً تحت تأثیر قرار نمی‌گیرد، این بیماری در مشاهدات بالینی چندان جدی گرفته نمی‌شود. بنابراین، حتی پزشکان متخصص نیز گاهی این نشانگان نادر را تشخیص نمی‌دهند و در نتیجه تعیین دقیق و کامل میزان بروز آن غیر ممکن می‌گردد. تا امروز تعداد موارد این نشانگان که در مجلات معتبر علمی جهان گزارش شده‌اند، کمتر از ۵۰ مورد می‌باشد. میزان بروز نشانگان لهجه خارجی بر پایه تعداد گزارش‌های علمی منتشر شده تقریباً ۰.۶۲٪ برای زنان و ۰.۳۸٪ برای مردان اعلام شده است (۵). متخصصان دیگر میزان بروز آن را در مردان و زنان تقریباً یکسان ارزیابی کرده‌اند (۶). با این همه، گزارش‌های انتشار یافته تقریباً منحصر به بیماران زن می‌باشد. ممکن است این تصور پیش‌آید که این مسئله می‌تواند مستقیماً به تفاوت‌های مغزی مربوط به جنسیت ربط داشته باشد و یا این‌گونه تحلیل شود که احتمال بهبودی مردان بعد از سکته‌هایی که بر مناطق زبانی مغز تأثیر می‌گذارند، نسبت به زنان بیشتر است (۷). البته فقط

نشانگان لهجه خارجی^۱ (FAS) یک اختلال گفتاری عصبی نادر است که معمولاً بر اثر آسیب شدید به سر یا سکته مغزی پدید می‌آید. این نشانگان نشانه‌ای ثانویه از اختلالی عصبی است که در بیشتر موارد در نتیجه آسیب در ساخت‌های قشری و زیرقشری در نیمکره چپ مغز که به‌طور معمول با تولید گفتار مرتبط هستند، یعنی ناحیه بروکا، نواحی حرکتی و پیش‌حرکتی قشر مخ و گره‌های عصبی قاعده‌ای^۲ رخ می‌دهد. در برخی موارد نادر، نتایج تصویربرداری از این بیماران مناطق خاصی را که دچار آسیب عصبی شده باشند، نشان نمی‌دهد، اما این الزاماً به معنی نبود آسیب مغزی نمی‌باشد. روش‌های جدیدتر تصویربرداری مغزی، مانند DTI^۳ با دقت بیشتری در شناسایی منطقه آسیب‌دیده مغزی همراه هستند (۱). بیماران دچار نشانگان لهجه خارجی و ویژگی‌های گفتاری غیرطبیعی در کاربردگوش یا زبان مادری خود نشان می‌دهند، به‌طوری که گفتار بیمار همانند یک لهجه خارجی درک می‌شود. از این رو، اصطلاح نشانگان لهجه خارجی برای این عارضه به‌کار می‌رود. این اصطلاح برای اولین بار در سال ۱۹۸۲ پیشنهاد شد و ویژگی‌های ذیل برای آن در نظر گرفته شده است:

- ۱- لهجه خارجی مشابه گویش بومی یا زبان مادری بیمار قبل از آسیب مغزی نیست.
- ۲- لهجه بیمار توسط پژوهشگر یا شنونده به مثابه لهجه خارجی درک می‌شود.
- ۳- بیمار، سخنگوی بومی یک زبان خارجی نیست.
- ۴- لهجه به‌طور قطع با آسیب دستگاه عصبی مرکزی مرتبط است. در برخی موارد شاید توافق عمومی درباره زبانی که لهجه‌بیمار از لحاظ خصوصیات آهنگین به آن شباهت دارد، وجود داشته باشد. اما در بیشتر موارد اتفاق نظری در مورد زبان منشاء آن لهجه وجود ندارد. برخی محققان معتقدند لهجه‌ای که درک می‌شود، با توجه به میزان آلودگی و تشخیص زبانی شنوندگان متفاوت است. نشانگان لهجه خارجی یک نارسایی گفتاری است که به‌عنوان پدیده‌ای استثنایی متعاقب آسیب در سیستم عصبی ایجاد می‌شود (۳). نوع لهجه بیمار ممکن است در طول زمان تغییر کند. بنابراین، الگوهای گفتاری این بیماران از زبانی به زبان دیگر می‌تواند متغیر باشد. برای مثال، برخی از افراد بیمار گزارش می‌کنند که لهجه آنها زمانی که تحت فشار عصبی و بار عاطفی بیشتری هستند، آشکارتر و غلیظ‌تر می‌شود. در بسیاری موارد نشانگان لهجه خارجی پس از مدتی رفع می‌شود و الگوهای طبیعی گفتار باز می‌گردند. زمان لازم برای آن که الگوهای گفتار به حالت عادی و طبیعی برگردند، در میان بیماران متفاوت است و با توجه به شرایط هر بیمار فرق می‌کند.

1-Foreign Accent Syndrome
3-Diffusion Tensor Imaging
5-Apraxia

2-Basal ganglia
4-Dysarthria
6-Aphasia



از نسخه فارسی آزمون برتری دستی ادینبورگ (۱۲) که به استناد مطالعات پیشین از پایایی و روایی بالایی برخوردار است (۲۴، ۲۳)، به منظور تعیین قطعی برتری دستی وی استفاده شد. بیمار سابقه هیچ‌گونه بیماری، اختلال مغزی و یا آسیب وارده به ناحیه سر را نداشت. او پیش از سکته بسیار کم حرف بود، ولی پس از سکته بسیار پر حرف شده است و مرتباً تلاش می‌کند با دیگران صحبت کند، اگرچه به دلیل اختلال تولیدی مدام سعی می‌کند سخنان خود را تصحیح نماید.

با توجه به اینکه نشانگان لهجه خارجی اختلالی در سطح تولید است، این بیمار قادر به ارتباط زبانی است و به لحاظ ادراکی نیز مشکلی ندارد. جدا از اشکالات آوایی، واجی و تکواژی، او می‌تواند جمله‌ها را تولید کند، اما آهنگ جمله‌ها به صورت یکنواخت و فاقد ویژگی خیزان و افتان آهنگ کلام است. بنابراین کلیه جمله‌های پرسشی، خبری و امری که بیمار تولید می‌کند، دارای آهنگ ثابت و یکسانی هستند. خصوصیت آوایی که در گفتار فعلی بیمار کاملاً مشخص می‌باشد، آن است که واکه پسین و افتاده [a] به صورت یک واکه مرکزی و میانی که در فارسی به صورت واجی وجود ندارد، تولید می‌شود. ویژگی دیگر بیمار تغییری است که در سبک بیانی وی به چشم می‌خورد، به صورتی که تلفظ فارسی رسمی واژه‌ها را در گفتار خود به کار می‌برد. همچنین در سطح ساخت واژی نیز به جای واژه بست از ضمایر منفصل استفاده می‌کند. بررسی آکوستیکی گفتار بیمار نشان می‌دهد که او بین واژه‌ها مکث‌های طولانی و غیر ضروری دارد. تکیه‌گذاری برخی از واژه‌ها نادرست است و آواهای یک واژه جدا از هم و بدون همپوشی تولید می‌شوند. بنابراین پس از بررسی‌های مختلف پزشکی، زبانی، گفتاری، صوتی و آوایی از سوی متخصصین مغز و اعصاب، آسیب شناسان گفتار و زبان و زبان‌شناسان مشخص گردید بیمار مورد نظر دارای نشانگان لهجه خارجی می‌باشد.

گفتار بیمار مورد نظر در این پژوهش از طریق گفتگو با او و ضبط سخنانش با دستگاه پخش‌کننده‌ام. پی. ۳ (MP3 Player) و همچنین به روش گوش دادن به گفته‌های پراکنده وی و یادداشت آنها گردآوری شده‌اند. تحلیل موارد ضبط‌شده با نرم‌افزار Praat نسخه ۹-۱-۴ انجام گرفته است. این داده‌ها با توجه به جنبه‌های مختلف زبانی نظیر نحوی، معنایی، واجی، آوایی و زبرنجیری مورد بررسی قرار گرفتند که در این مقاله تنها ویژگی‌های زبرنجیری (تکیه، آهنگ، سرعت گفتار و درنگ) مورد توجه قرار گرفته‌اند.

زمان و تحقیقات علمی موشکافانه‌تر به این پرسش پاسخ خواهد داد. بیک این نشانگان را برای نخستین بار به طور مفصل از نظر ویژگی‌های آوایی در سال ۱۹۱۹ تشریح کرد (۸). او در مقاله خود یک مورد سخنگوی زبان چک را گزارش نمود که لهجه وی بعد از سکته مغزی نیمکره چپ به لهجه لهستانی تبدیل شد. درک این تغییر لهجه لهستانی از طریق قرارگیری تکیه روی هجای ماقبل آخر (به جای هجای نخستین در زبان چک)، از دست دادن تمایزات کشش واکه‌ای زبان چک، کامی‌شدگی همخوان‌های سایشی و خیشومی شدگی برخی واکه‌ها صورت گرفت.

مطالعات مفصلی نیز بر اساس تغییرات صوتی موجود در این گروه از بیماران برای تبیین و تشریح علت بروز این نشانگان انجام گرفته است (۹). این تغییرات شامل تغییر در فضای واکه‌ای، تغییرات وضعیت تولیدی بلند مدت^۱، اختلال عروزی^۲ و انحراف همخوان‌های خاص بوده است. در مطالعه‌ای دیگر مشخص گردید که علائم گفتاری این بیماران هیچ ارتباطی با نظام واجی سخنگویان آن زبان ندارد (۱۰). در معروف‌ترین گزارش، یک زن نروژی که پس از ضربه شدید مغزی با لهجه آلمانی سخن می‌گفت، معرفی شده است (۱۱). یکی از برجسته‌ترین ویژگی‌های گفتار این زن، انحراف چشمگیر الگوهای زیر و بمی بود، به نحوی که تمایز نواخت واژگانی^۳ زبان نروژی دیگر در روی زنجیره کلامی وجود نداشت و آهنگ جمله به طور جدی آسیب‌دیده بود.


شرح مورد

بیمار مورد مطالعه زنی ۵۳ ساله، دیپلمه، فارسی زبان و راست دست است که دچار فلج خفیف و موضعی دست راست و مشکلات حاد گفتاری می‌باشد. وی با زبان انگلیسی در حد تعلیمات زبان انگلیسی آموزش متوسطه نظام قدیم آشنایی دارد. سی. تی. اسکن و ام. آر. آی. او ناحیه آسیب دیده را در نیمکره چپ نشان می‌دهند. بررسی‌های عصب شناختی گنگی زبان^۴ و ناتوانی در تلفظ کلمات^۵ را به طور واضح نشان می‌داد. در مقابل، توانایی درک شنیداری و نوشتاری وی در حد طبیعی بود. هیچ نقص میدان بینایی یا پدیده فراموشی فضایی نیز در او مشاهده نشد. بیمار در ماه‌های اول پس از سکته دچار اختلال خواندن شده بود، اما به تدریج قادر به تشخیص حروف شد، هرچند که از سمت چپ به راست می‌خواند. توانایی نوشتاری بیمار نیز بر اثر عارضه مغزی بسیار آسیب دیده بود که به تدریج تا حدی آن را بازیافت. با این همه، ناتوانی او در نشانه‌گذاری صحیح نوشتار پس از یک سال و نه ماه از سکته همچنان باقی است. توانمندی‌های شناختی بیمار مورد ارزیابی قرار گرفت که نتایج حاصل مشکلی را نشان نمی‌داد. همچنین

1-Long-term articulatory setting
2-Dysprosody
3-Lexical tone distinction
4-Mutism
5-Anarthria



هجای اول یعنی [na] است، ولی بیمار تکیه را به هجای دوم، یعنی [da] انتقال داده است.



(الف) (ب)

شکل ۳- مقایسه طیف نگاشت و نمودار زیر و بمی واژه «نداره» در بیمار (الف) و یک فرد عادی (ب)

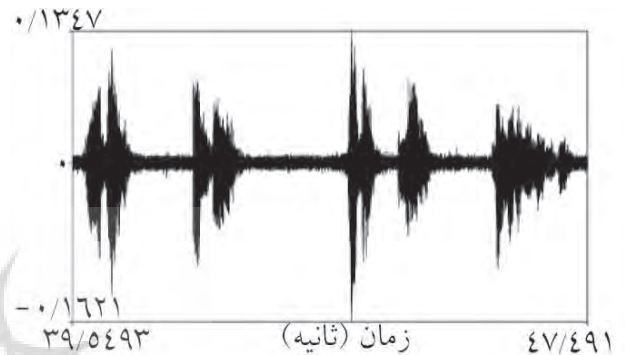
مطابق داپلر رنگی بیمار، عروق کاروتید، سرعت جریان خون و اشکال موج داپلر در دو شریان کاروتید مشترک و انشعاب آنها در برآمدگی^۴ کاروتید و اولین کاننیمیتورهای^۵ معدود شریان‌های کاروتید داخلی راست و خارجی دو طرفه طبیعی هستند. پلاک‌های نرم دو طرفه با تنگی ۴۴٪ در محل انشعاب^۶ شریان کاروتید مشترک راست، ۴۳٪ در منطقه شریان کاروتید داخلی راست، ۶۰٪ در محل انشعاب شریان کاروتید مشترک چپ و ۷۵٪ در منطقه شریان کاروتید داخلی چپ ملاحظه می‌شوند. هر دو ورید ژوگولار که دارای نبض‌های وریدی طبیعی‌اند باز هستند.

در تزریق "CM" بدون کنتراست به مغز، تصویرهای محوری متعدد از مغز و حفره خلفی گرفته شده است. پارانشیم مغز و سیستم بطنی شامل بطن چهارم و زاویه‌های پل مغزی^۷ طبیعی هستند. هیچ ضایعه‌ای در کپسول‌های داخلی، خارجی و پیرامون بطنی و تالاموس مشاهده نمی‌گردد. پونز، پایک‌های مغزی و شیارهای سیلویین سالم و دست نخورده هستند. هیچ علائمی دال بر وجود نابهنجاری مربوط به فرورفتگی زینی شکل^۸، پیرامون آن و بالای فرورفتگی زینی شکل نیز وجود ندارد.

در سی.تی.اسکن مغز که از روش سی.تی.محوری-ماریچی^۹ ۴-۸ میلی‌متر استفاده شده است، انفارکتوس‌های کانونی مرکز نیمه بیضی^{۱۱} نیمکره چپ مشاهده می‌شوند. هیچ گونه تومور یا انحراف از خط میانی ملاحظه نمی‌شود و حفره خلفی قاعده جمجمه، زاویه‌های پلی-مخچه‌ای و ساقه مغز نیز سالم هستند.

درنگ‌های طولانی و غیر ضروری


در گفتار بیمار درنگ‌های طولانی و غیر ضروری وجود دارد. برای مثال، شکل موجی^۱ شماره (۱)، جمله: "می‌گه اصلاً فقط من طاهری هستم" را نشان می‌دهد. همان‌طور که مشاهده می‌شود، بیمار بین واژه‌های می‌گه، اصلاً و فقط، مکث‌های طولانی (با میانگین ۱، ۳۲ ثانیه) دارد. در گفتار افراد طبیعی معمولاً میان واژه‌های یک جمله درنگ وجود ندارد، اما می‌توان در صورت لزوم در موقعیت‌های خاص آن را ایجاد کرد (۱۳).



شکل ۱- نمای موجی یک نمونه از جملات بیان شده توسط بیمار

ادای کامل واج‌های یک واژه بدون هم تولیدی

طیف نگاشت‌های^۲ ارائه شده در شکل (۲)، واژه "طاهری" را نشان می‌دهد. طیف نگاشت اول متعلق به گفتار بیمار است. تک‌تک واج‌های واژه "طاهری" [taheri] ادا شده‌اند و آخرین واکه یعنی [i] نسبتاً طولانی است. طیف نگاشت دوم تلفظ همین واژه را توسط مصاحبه‌گر نشان می‌دهد. در این طیف نگاشت که نمونه‌ای از گفتار عادی یک فارسی زبان است، مصاحبه‌گر واج [h] را اصلاً تلفظ نکرده، بلکه آن را حذف نموده است و به جای آن واکه [e] را طولانی‌تر ادا کرده است.



(الف) (ب)

شکل ۲- طیف نگاشت‌های واژه «طاهری» بیان شده توسط بیمار (الف) و مصاحبه‌گر (ب)

تکیه نادرست واژه

شکل (۳) طیف نگاشت و نمودار زیر و بمی^۳ واژه "نداره" [nadare] در پایان عبارت "دکتر گفت موردی نداره" را در بیمار (الف) و در فرد طبیعی (ب) نشان می‌دهد. در گفتار سخنگوی طبیعی تکیه بر روی

- | | |
|----------------------|---------------------|
| 1- Waveform | 2- Spectrogram |
| 3- Pitch track | 4- Bulb |
| 5- Contimitors | 6- Bifurcation |
| 7- Contrast Medium | 8- Cerebолоpontine |
| 9- Sella turcica | 10- Axial Spiral CT |
| 11- semi oval Center | |



در بررسی ام. آر. آی. مغز، چندین تصویر در توالی‌های مختلف گرفته شده است. T_۲ کوچک و کانون‌های سیگنالی روشن^۱ FLAIR در مرکز نیمه بیضی چپ و ماده سفید زیر قشری که به طور متوسط در T_۱W_۱ هایپر سیگنال هستند، دیده می‌شوند. نتایج مذکور با توجه به تصاویر مهم انتشار، دلالت بر وجود ضایعات ایسکمیک^۲ در مرحله حاد پایانی یا تحت حاد آغازین دارند. سیسترن‌های بین‌ساق‌های قدامی^۳ و زاویه پلی-مخچه‌ای^۴ متقارن و هم سیگنال هستند. فرورفتگی زینی شکل استخوانی و هیپوفیز دارای شکل، اندازه و سیگنال طبیعی هستند. سیستم‌های بطنی و سیسترن‌ها و سایر ساختمان‌های بالا و پایین تنتوریال^۵ نیز شکل و سیگنال طبیعی دارند.

بحث

به طور کلی، تحلیل جامع پژوهش‌های انجام شده نشان می‌دهد که خطاهای زبرنجیری اغلب به عنوان مشخصه اصلی نشانگان لهجه خارجی در نظر گرفته می‌شوند. مهم‌ترین انحراف‌های عرضی^۶ این بیماران به جایگاه تکیه، آهنگ، وزن گفتار و درنگ مربوط می‌شوند که در زیر با جزئیات بیشتر و در ارتباط با زبان‌های خاص مطرح می‌شوند.

- تکیه‌گذاری^۷ نادرست واژه (۸).
- تکیه نادرست در سطح جمله (۱۴، ۱۵).
- از بین رفتن تمایز تکیه‌نواختی در زبان نروژی (۱۶، ۱۱).
- کاربرد الگوهای نواختی مشابه زبان سوئدی در یک مورد سخنگوی بومی زبان انگلیسی آمریکایی (۱۷) آهنگ:
- نوسان بسیار زیاد زیر و بمی در الگوهای آهنگ (۱۸).
- نوسان کم زیر و بمی در الگوهای آهنگ که معمولاً در آهنگ‌های یکنواخت^۸ پدید می‌آیند (۱۵).
- کاربرد مداوم تغییرات زیر و بمی خیزان در مرزهای گروه و پایان جمله (۱۹، ۳، ۱۱).
- صدای زیر (۱۸).
- سرعت گفتار^۹، وزن^{۱۰}، کشش عبارت^{۱۱}:
- گفتار کند (۲۱، ۲۰، ۱۵).
- درنگ^{۱۲}‌های غیر ضروری (۱۵) و طولانی (۲۱).
- تمایل به هجازمانی^{۱۳} در زبانی که تکیه - زمانی^{۱۴} معیار و هنجار می‌باشد (۲۲، ۱۸، ۳).
- وزن ناپیوسته و منقطع^{۱۵} (۱۶).

درنگ:

- ناتوانی در هم تولیدی^{۱۶} واژه‌ها (۱۱).
 - انتقال‌های نامناسب بین هجاها در یک گروه تکیه‌ای (۲۰).
- بر پایه بررسی‌های به عمل آمده و تحلیل نرم‌افزاری ویژگی‌های زبرنجیری یک بیمار فارسی زبان مبتلا به نشانگان لهجه خارجی در این تحقیق، باید گفت که سرعت گفتار این بیمار در مقایسه با سخنگوی طبیعی زبان فارسی به شدت کند و دارای درنگ‌های طولانی و غیر ضروری بود. در ماه‌های اول پس از سکنه آهنگ‌گفتار وی یکنواخت بود. ادای کامل واج‌های یک واژه بدون هم تولیدی صورت می‌گرفت و الگوی تکیه‌گفتار وی با الگوی تکیه‌زبان فارسی متفاوت بود. نتایج حاصل از این پژوهش با یافته‌های مونرادکرون (۱۹۴۷) در مورد تولید بدون هم پوشی واژه‌ها و گراف‌ردفورد و همکاران (۱۹۸۶) و گرد و همکاران (۱۹۸۸) در زمینه درنگ‌های غیر ضروری و طولانی و پیک (۱۹۱۹) در رابطه با جایگاه اشتباه تکیه مطابقت دارد (۲۱، ۱۵، ۱۱، ۸).

منابع:

- 1-Fridriksson J, Ryalls J, Rorden C, Morgan P, George M, Baylis G. Brain damage and cortical compensation in foreign accent syndrome. Neurocase 2005; 11: 319-324.
- 2-Whitaker H. Levels of impairment in disorders of speech. In R. N. Malatesha and L. C. Hartlage (Eds.). Neuropsychology and Cognition 1982; 1: 168-207. The Hague: Nijhoff (NATO Advanced Study Institutes Series D. No.9).
- 3-Blumstein SE, Alexander MP, Ryalls JH, Katz W, Dworetzky B. On the nature of the FAS: A case study. Brain and language 1987; 31: 215-244.
- 4-Garst D, Katz W. Foreign Accent Syndrome. The ASHA Leader 2006; 11(10): 10.
- 5-Coelho C, Robb M. Acoustic analysis of Foreign Accent Syndrome: An examination of three explanatory models. Journal of Medical Speech-Language Pathology 2001; 9(4): 227-242.
- 6-Coleman J, Gurd J. Introduction to the theme issue on foreign accent syndrome. Journal of Neurolinguistics 2006; 19(5): 341-345.
- 7-Kent R. The Speech Sciences. San Diego: CA: Singular Publishing Group, Inc. 1997.

- 1-Fluid-Attenuated Inversion Recovery
- 2-Ischemic lesions
- 3-Anterior Inter Peduncular Cisterns (AICS)
- 4-Cerebellopontine Angle Cistern (CPAC)
- 5-Supra and infratentorial structures
- 6-Prosodic deviations
- 7-Accentuation
- 8-Flat intonations
- 9-Speech rate
- 10-Rhythm
- 11-Utterance duration
- 12-Juncture
- 13-Syllable - timing
- 14-Stress- timing
- 15-Staccato
- 16-Co-articulation



- 8-Pick A. über Änderungen des Sprachcharakters als Beleiterscheinung Aphasischer Störungen. Zeitschrift Für Die Gesamte Neurologie und Psychiatrie 1919; 45: 230-241.
- 9-Kurowsky KM, Blumstein SE, Alexander M. The Foreign Accent Syndrome: A Reconsideration. Brain and Language 1996; 54: 1-25.
- 10-Ingram JCL, McCormack PF, Kennedy M. Phonetic analysis of a case of foreign accent syndrome. Journal of Phonetics 1992; 20: 457-474.
- 11-Monrad-Krohn G. H. Dysprosody or altered "Melody of language". Brain 1947; 70: 405-415.
- 12-Oldfield RC. The assessment and analysis of handedness: the Edinburgh Inventory. Neuropsychology. 1971; 9(1): 97-113.
- 13-Vahidian-Kamyar T. Næva-ye goftar dær Farsi [Melody of speech in Persian]. Mashhad: Ferdowsi University Press, 2001; P. 205.
- 14-Carbary TJ, Patterson JP, Snyder PJ. Foreign accent syndrome following a catastrophic second injury: MTI correlates, linguistic and voice pattern analyses. Brain and Cognition 2000; 43: 78-85.
- 15-Graff-Radford NR, Cooper WE, Colsher PL. An unlearned foreign "accent" in a patient with aphasia. Brain and Language 1986; 28: 86-94.
- 16-Moen I. A case of foreign accent syndrome. Clinical Linguistics and Phonetics 1990; 4: 295-302.
- 17-Nielsen JM, McKeown M. Dysprosody. Report of two cases. Bulletin of the Los Angeles Neuropsychological Societies 1961; 26: 230-241.
- 18-Dankovicova J, Gurd JM, Marshall JC, MacMahon MKC, Stuart-Smith J, Coleman JS, et al. Aspects of non-native pronunciation in a case of altered accent following stroke (foreign accent syndrome). Clinical Linguistics and Phonetics 2001; 15: 195-218.
- 19-Reeves RR, Norton JW. Foreign accent-like syndrome during psychotic exacerbations. Neuropsychiatry 2001; 14: 135-138.
- 20-Ardila A, Rosselli M, Ardila O. Foreign accent: An aphasic epiphenomenon? Aphasiology 1988; 2: 493-499.
- 21-Gurd JM, Bessel NJ, Bladon RA, Bamford JM. A case of FAS, with follow-up clinical, neuropsychological and phonetic descriptions. Neuropsychologia 1988; 26: 237-251.
- 22-Berthier M, Ruiz A, Massone M, Starkstein SE, Leiguarda R. C. Foreign accent syndrome: Behavioural and anatomical findings in recovered and non-recovered patients. Aphasiology 1991; 5: 129-147.
- 23-Oldfield RC. The assessment and analysis of handedness: the Edinburgh Inventory. Neuropsychology. 1971; 9: 97-113.
- 24-Brito GN, Brito LS, Paumgarten FJ, Lins MF. Lateral preferences in Brazilian adults: an analysis with the Edinburgh Inventory. Cortex. 1989; 25:403-15.

