

اثر پیشگیرانه تمرین هوازی بر مسمومیت بافتی ناشی از دوکسوروبیسین: شواهد هیستولوژیک بافت ریه رت‌های پیر و جوان

سیده زلیخا هاشمی چاشمی^۱، ولی‌الله دیدی روشن^۲، سهیل عزیزی^۳

۱. استادیار فیزیولوژی ورزشی، دانشگاه پیام نور، تهران، ایران (نویسنده مسئول)

۲. استاد فیزیولوژی ورزشی، دانشکده علوم ورزشی، دانشگاه مازندران، بابلسر، ایران

۳. استادیار علوم آزمایشگاهی، دانشکده پیراپزشکی، دانشگاه علوم پزشکی مازندران، ساری، ایران

تاریخ پذیرش: ۱۳۹۹/۰۹/۰۵

تاریخ دریافت: ۱۳۹۹/۰۳/۱۸

چکیده

از یک سو، اثرات مسموم‌کننده دوکسوروبیسین بر بافت‌های مختلف و از سوی دیگر، اثرات پیش‌درمان‌فعالیت ورزشی قبل از القای DOX بر بافت‌های قلب و کبد رت‌های صحرایی جوان شناخته شده است، اما تأثیر پیش‌درمان‌فعالیت ورزشی بر رت‌های سالمند به‌ویژه در بافت ریه کاملاً مشخص نیست؛ بنابراین پژوهش حاضر با هدف مقایسه تغییرات بافت ریه به‌دنبال مسمومیت با DOX و اثر پیشگیرانه تمرین هوازی انجام شد. تعداد ۴۸ سر موش صحرایی نر جوان (سه‌ماهه) و سالمند (۳۲ ماهه) به سه زیر گروه کنترل (۳۰۷/۸ و ۳۷۴/۸ گرم)، DOX (۳۶۲/۴۲۸ و ۴۳۰ گرم) و تمرین + DOX (۳۷۰/۱۴۲ و ۳۸۳ گرم) تقسیم شدند. گروه‌های تمرینی به مدت سه هفته با سرعت ۱۵ تا ۱۷ متر/دقیقه و زمان ۲۵ تا ۳۹ دقیقه و پنج جلسه در هفته روی نوار گردان دویدند. گروه‌های دریافت‌کننده DOX، محلول DOX (۲۰ میلی‌گرم بر کیلوگرم) را ۲۴ ساعت پس از آخرین تمرین دریافت کردند. چهل‌وهشت ساعت بعد از تزریق DOX، بافت‌برداری انجام شد و به روش توصیفی تجزیه و تحلیل شد. بررسی هیستولوژیک بافت ریه نشان‌دهنده التهاب، ادم بین‌سلولی، احتقان عروقی، افزایش ضخامت دیواره عروقی در گروه‌های القای DOX و با تخریب بیشتر در گروه‌های سالمند بود. اجرای پیش‌درمان تمرین هوازی در هر دو گروه به بهبود آسیب‌های ایجادشده با DOX منجر شد. نتایج پژوهش نشان داد که القای DOX باعث آسیب بیشتر به بافت ریه رت‌های سالمند در مقایسه با رت‌های جوان شد؛ زیرا مقاومت بافت ریه سالمند در برابر DOX کمتر است و پیش‌درمان با تمرین هوازی باعث تخفیف اثر تخریبی DOX بر بافت ریه می‌شود و این التیام در ریه سالمند مشهودتر است.

واژگان کلیدی: سمیت ریوی، دوکسوروبیسین، تمرین هوازی، رت‌های جوان و سالمند.

1. Email: z_hch@yahoo.com
2. Email: vdabidirroshan@yahoo.com
3. Email: soheil_azizi@yahoo.com

مقدمه

بار جهانی سرطان به علت پیری و رشد جمعیت در حال افزایش است (۱). یکی از درمان‌های رایج انواع سرطان‌ها، استفاده از دوکسوروبیسین در شیمی‌درمانی است. دوکسوروبیسین یک داروی سیتوتوکسیک بسیار قدرتمند و مؤثر است که در درمان طیف وسیعی از سرطان‌ها در همهٔ سنین کاربرد دارد (۲)، اما متأسفانه استفادهٔ بالینی از آن به دلیل اثرات سمی بر بافت‌های غیرهدف و نرمال محدود شده است (۲). مکانیسم دقیق سمیت ناشی از DOX به روشنی مشخص نیست، اما تفسیری که در این باره ارائه شده است، به این صورت است که تولید گونه‌های اکسیژنی فعال^۱ دوکسوروبیسین با اتصال به توپوایزومراز I و II طیف وسیعی از اثرات سایتوتوکسیک به جای می‌گذارد که با آسیب و تخریب DNA همراه است و در نهایت به آپوپتوز و مرگ سلول منجر می‌شود (۳، ۲). باید توجه داشت که هدف از شیمی‌درمانی از بین بردن سلول‌های سرطانی است، ولی نتایج بیشتر پژوهش‌های انجام‌شده همگی حاکی از آثار مخرب ناشی از القای DOX بر بافت‌های سالم بدن است (۴، ۳)؛ زیرا سلول‌های سرطانی در مقایسه با سلول‌های طبیعی به‌ویژه در افراد بزرگسال سریع‌تر رشد می‌کنند و تأثیر خود را بر بافت‌های مختلف می‌گذارند (۵). پژوهش‌ها نشان داده‌اند که احتمال ابتلا به سرطان مانند بسیاری از بیماری‌های انحطاطی وابسته به سن در سالمندان ۱۰ تا ۱۱ برابر بیشتر از جوانان است (۶). با توجه به اینکه استرس اکسایشی و مرگ برنامه‌ریزی‌شدهٔ سلول نقش مهمی در پاتوژنز سالمندی و بیماری‌های مرتبط با آن ایفا می‌کند و با توجه به کاهش ظرفیت آنتی‌اکسیدانی بدن با افزایش سن، انتظار می‌رود واکنش بدن سالمند به القای DOX در مقایسه با افراد جوان که سیستم آنتی‌اکسیدانی قوی‌تری دارند، متفاوت باشد (۸، ۷)؛ از این رو راهبردهای متعددی با هدف پیشگیری از سمیت ناشی از درمان با دوکسوروبیسین به کار گرفته شده است (۹). در حالی که هیچ روش مراقبتی استاندارد برای جلوگیری از سمیت ناشی از آن به اندام‌های سالم وجود ندارد (۱۰)، در بین راهبردهای ارائه‌شده برای مقابله با عوارض سوء مرتبط با دوکسوروبیسین، تمرین‌های ورزشی به‌عنوان یک ابزار غیردارویی هستند (۹-۱۱). بسیاری از پژوهش‌ها نشان داده‌اند که تأثیر حفاظتی تمرین‌های ورزشی قبل از القای دوکسوروبیسین به‌عنوان یک رویکرد درمانی بدون عوارض بوده است (۱۲)؛ با این حال در بیشتر پژوهش‌های انجام‌شده در این زمینه، پروتکل‌های طولانی‌مدت تمرین وجود داشته است و با اینکه نتایج رضایت‌بخشی نیز حاصل شده است، در شرایط واقعی امکان ورزش طولانی در انسان‌های بیمار به دلیل زمان کم بین تشخیص و شروع درمان وجود ندارد (۱۲). از طرف دیگر، ریه یکی از ارگان‌های حساس و آسیب‌پذیر در برابر شیمی‌درمانی است که اختلال در کارکرد آن می‌تواند موجب وارد شدن آسیب و اختلال در کار دیگر دستگاه‌های بدن شود؛ با وجود این، با جست‌وجو در پایگاه‌های مختلف

1. Reactive Oxygen Species (ROS)

داخلی و خارجی پژوهشی یافت نشد که در آن تغییرات هیستولوژیک بافت ریه به دنبال القای DOX و تأثیر پیش‌درمان تمرین هوازی ارزیابی شده باشد. از سوی دیگر، در بسیاری از مطالعات قبلی، مقاومت بافت‌های قلب (۹، ۵، ۳)، کبد (۱۲، ۱۱) و کلیه (۱۴، ۱۳) در موش‌های صحرایی جوان در برابر دوکوروبیسین بررسی شده است؛ این در حالی است که بسیاری از سرطان‌ها در سنین بالاتر رخ می‌دهند. به علاوه، سازگاری به تمرین در بافت می‌تواند در افراد جوان و سالمند متفاوت باشد؛ از این رو این فرض مطرح می‌شود که DOX اثر مخرب بیشتری بر بافت سالمند دارد تا جوان و در مقابل، با توجه به شرایط استرسی بیشتر در بافت سالمند، تمرین اثر آنتی‌اکسیدانتی بیشتری بر سالمند دارد تا بافت جوان؛ از این رو در پژوهش حاضر که ایده جدیدی است، سعی بر آن است تا تأثیر حفاظتی تمرین‌های هوازی با پروتکل کوتاه‌مدت به‌عنوان یک راهبرد پیش‌درمانی قبل از القای دوکوروبیسین بر تغییرات هیستولوژیک بافت ریه‌های نر جوان و سالمند بررسی شود.

روش پژوهش

در این مطالعه آزمایشگاهی، ۴۸ سر موش صحرایی نر نژاد ویستار^۱ (جوان، سه‌ماهه، ۲۴ سر با میانگین وزن ۳۰۷ گرم و سالمند، ۳۲ ماهه، ۲۴ سر با میانگین وزن ۳۸۳ گرم) (۱۶، ۱۵) در زمان‌های مختلف از انستیتوی پاستور آمل تهیه شدند و به آزمایشگاه دانشکده تربیت‌بدنی دانشگاه مازندران منتقل شدند. هر گروه سنی به صورت تصادفی به سه زیرگروه کنترل، دوکوروبیسین (DOX) و تمرین + دوکوروبیسین (T+ DOX) تقسیم شدند. هر چهار سر موش در یک قفس پلی‌کربنات شفاف و در محیطی با دمای ۲۴ تا ۲۰ درجه سانتی‌گراد، رطوبت نسبی ۵۵ تا ۴۵ درصد و با چرخه ۱۲ ساعت روشنایی و ۱۲ ساعت تاریکی همراه با دسترسی آزادانه به آب و غذای استاندارد حیوانات، به صورت پلت با رعایت اصول اخلاقی کار با حیوانات آزمایشگاهی مصوب شورای پژوهشی دانشگاه مازندران با کد اخلاق IR.UMZ.REC.1397.042 نگهداری شدند (۱۱).

قبل از اجرای پروتکل تمرینی، آزمودنی‌ها به مدت یک هفته با نحوه انجام دادن فعالیت روی نوار گردان آشنا شدند. برنامه آشنایی شامل پنج جلسه راه رفتن و دویدن با سرعت پنج تا هشت متر بر دقیقه و شیب صفر درجه و به مدت پنج تا ۱۰ دقیقه بود. برنامه تمرینی شامل دویدن روی نوار گردان بدون شیب ویژه جوندگان با رعایت اصل اضافه‌بار به صورت پیش‌رونده بین ۲۵ تا ۳۹ دقیقه و با سرعت ۱۵ تا ۱۷ متر در دقیقه به مدت سه هفته و پنج جلسه در هر هفته بود. به منظور گرم کردن، آزمودنی‌ها در ابتدای هر جلسه تمرینی به مدت سه دقیقه با سرعت هفت متر در دقیقه دویدند و سپس برای رسیدن

به سرعت مدنظر به ازای هر دقیقه، یک متر به سرعت نوار گردان افزوده شد. به منظور سردکردن بدن در انتهای هر جلسه تمرینی، سرعت نوار گردان به طور معکوس کاهش یافت تا اینکه به سرعت اولیه رسید (۱۷). بیست و چهار ساعت پس از انجام دادن آخرین جلسه تمرین، موش‌های دریافت‌کننده داروی دوکسوروبیسین، داروی ابدوکسو خریداری شده از کارخانه داروسازی EBEWE Pharma کشور استرالیا را که طبق دستورالعمل سازنده دارو با محلول سدیم کلراید ۰/۹ درصد به دوز ۲۰ میلی‌گرم بر کیلوگرم رقیق شده بود، به صورت یک واحد سرنگ انسولینی به ازای هر ۱۰۰ گرم وزن موش‌ها به صورت زیرصفاقی داروی DOX را دریافت کردند. تمامی گروه‌ها در شرایط استراحت و ناشتا (۲۴ ساعت پس از تزریق DOX) با کتامین و زایلازین، نسبت دو به پنج بی‌هوش شدند. سپس بافت ریه جدا شد و پس از شست‌وشو با سرم وزن‌کشی شد و در فرمالین ۰/۱۰ درصد قرار داده شد (۱۸، ۱۹). نمونه بافت ریه بعد از ثابت کردن در بلوک‌های پارافینی جاسازی شد. بلوک‌های پارافینی با استفاده از یک میکروتوم (Leitz, Germany 1512) به ضخامت چهار میکرومتر برش داده شدند و روی اسلایدهای شیشه‌ای ثابت شدند و برای رنگ‌آمیزی قرار گرفتند. رنگ‌آمیزی با استفاده از هماتوکسیلین-آئوزین انجام شد. ده میدان میکروسکوپی برای هر نمونه توسط آسیب‌شناس ثبت شد تا آسیب‌های بافت ریه در تغییرات هیستولوژیک (کیفی) بررسی شود. پارامترهای آسیب‌شناسی با توجه به سیستم اسکورینگ^۱ (امتیازدهی) اصلاح شده به شرح زیر انجام گرفت: ساختار طبیعی (-)، آسیب بسیار جزئی (+)، آسیب خفیف (+)، آسیب متوسط (++) و آسیب شدید (+++) در کانون بود (۱۸، ۱۶). برای ارزیابی تغییرات بافت‌شناسی از روش توصیفی و کیفی استفاده شد (۲۰).

نتایج

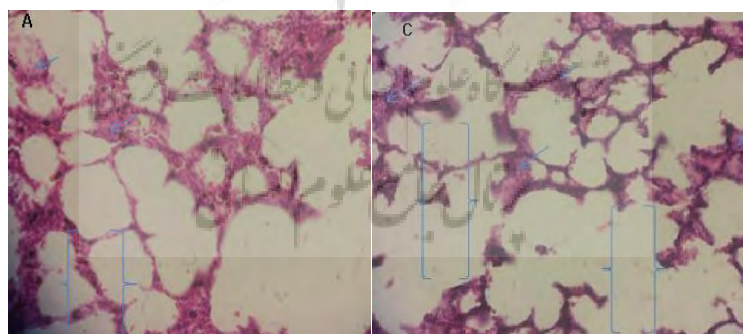
در جدول شماره یک نتایج کیفی و میکروسکوپی حاصل از بررسی هیستولوژیک ریه در گروه‌های کنترل، دوکسوروبیسین و تمرین + دوکسوروبیسین موش‌های جوان و سالمند ارائه شده است.

جدول ۱- نتایج تغییرات هیستولوژیک بافت ریه جوان و سالمند

Table 1- Results of Histological Changes in Young and Elderly Lung Tissue

گروه‌ها	بی‌نظمی آلوئولی	تخریب دیواره آلوئولی	افزایش ضخامت دیواره آلوئولی	احتقان عروقی	ادم	ارتشاح سلول‌های التهابی حاد و مزمن
سالمند+ DOX	- +	+	++	++	++	++
سالمند+تمرین+ DOX	-	- +	+	+	++	+
کنترل+سالمند	-	-	-	-	-	-
جوان+ DOX	-	- +	+	+	+	+
جوان+تمرین+ DOX	-	-	- +	- +	- +	- +
کنترل+جوان	-	-	-	-	-	-

همان‌طور که در جدول شماره یک مشاهده می‌شود، القای DOX در گروه سالمند باعث ایجاد ادم بین‌سلولی، احتقان عروقی و ارتشاح سلول‌های التهابی حاد و مزمن، افزایش ضخامت دیواره آلوئولی نسبتاً شدید شده است. همچنین بی‌نظمی آلوئولی بسیار جزئی ایجاد کرده است. در گروه جوان، القای DOX موجب آسیب ارتشاح سلول‌های التهابی مزمن نسبتاً شدید، تخریب و بی‌نظمی آلوئولی، افزایش ضخامت دیواره آلوئولی، احتقان عروقی، ادم بین‌سلولی و ارتشاح سلول‌های التهابی حاد خفیف و نسبتاً خفیف شده است. شایان ذکر است که در هیچ گروهی آپوپتوز مشاهده نشد (شکل شماره یک).



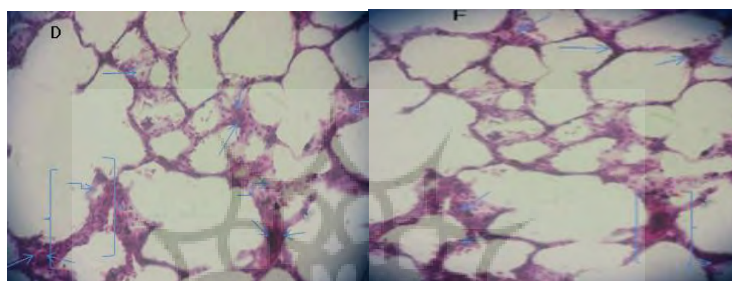
شکل ۱- تغییرات بافتی ریه پس از القای DOX

Figure 1- LUNG Tissue Changes After DOX Induction

(A: سالمند + DOX, C: جوان + DOX) (بزرگ‌نمایی $\times 100$)

(A: Elderly + DOX, C: Young + DOX) (Magnification $\times 100$)

براساس جدول شماره یک، اجرای پیش‌درمان تمرین هوازی در گروه سالمند، در ادم بین‌سلولی ایجاد شده تفاوتی در مقایسه با گروه سالمند+ DOX نداشته است، اما در سایر آسیب‌ها میزان تخریب ایجاد شده به وسیله DOX در گروه تمرین خفیف یا بسیار جزئی بوده است. در گروه جوان، تمرین از اثرات مخرب القای DOX بر بافت ریه کاسته است. همچنین تمرین توانسته است ارتشاح سلول‌های التهابی مزمن و حاد، ادم بین‌سلولی و احتقان عروقی خفیف ایجادشده توسط دوکسوروبیسین را یا از بین برد یا به سطح بسیار ناچیز کاهش دهد (شکل شماره دو).



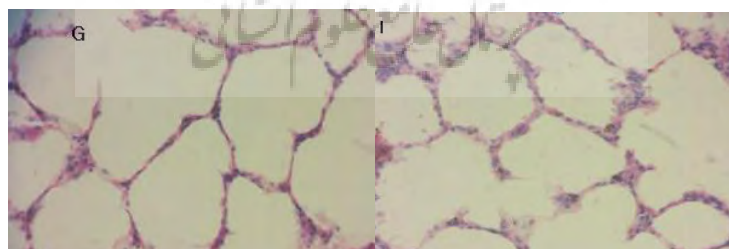
شکل ۲ - تغییرات بافتی ریه و پیش‌درمان سه هفته تمرین هوازی و سپس القای DOX

Figure 2 - Lung Tissue Changes and Pretreatment Three Weeks of Aerobic Exercise and Then DOX Induction

(D: سالمند + تمرین + DOX, F: جوان + تمرین + DOX) (بزرگ‌نمایی $\times 100$)

(D: Elderly + Exercise + DOX, F: Young + Exercise + DOX) (Magnification $\times 100$)

نتایج تغییرات بافتی ریه در جدول شماره یک در گروه کنترل بین سنین مختلف نشان می‌دهد که فضای بین‌سلولی طبیعی بوده است. همچنین هیچ‌گونه تخریبی در دیواره آلئولی، افزایش ضخامت دیواره آلئولی، احتقان عروقی و ارتشاح سلول‌های التهابی حاد و مزمن مشاهده نشده است (شکل شماره سه).



شکل ۳ - تغییرات بافتی ریه در گروه کنترل

Figure 3 - Lung Tissue Changes in the Control Group

(G: سالمند، I: جوان) (بزرگ‌نمایی $\times 100$)

(G: Elderly, I: Young) (Magnification $\times 100$)

بحث و نتیجه‌گیری

اگرچه بیماری‌های قلبی ناشی از DOX به‌طورگسترده مطالعه شده‌اند، سمیت ریوی ناشی از مصرف این دارو به ندرت بررسی شده است (۲۱). در این پژوهش برای اولین بار تغییرات هیستولوژیک بافت ریه و تأثیر محافظتی و پیشگیرانه تمرین هوازی در برابر آسیب ریوی ناشی از القای DOX در رت‌های جوان و سالمند نشان داده شد.

در جدول شماره یک نتایج تغییرات هیستولوژیک بافت ریه بین جوان و سالمند بعد از القای DOX و تأثیر محافظتی پیش‌درمان تمرین هوازی ارائه شده است. نتایج نشان داد که القای DOX در گروه جوان موجب ارتشاح سلول‌های التهابی حاد و مزمن، تخریب و بی‌نظمی آلوئولی در مقایسه با گروه کنترل شد و در گروه سالمند موجب ادم بین‌سلولی شدید، احتقان عروقی و ارتشاح سلول‌های التهابی حاد و مزمن نسبتاً شدید در مقایسه با گروه کنترل شد (شکل شماره یک). با وجود عوارض شناخته‌شده DOX بر قلب، اطلاعات اندکی از عوارض آن درباره ریه وجود دارد (۲۲، ۲۱)، ولی براساس یافته‌های این پژوهش، استرس اکسایشی ناشی از DOX بر بافت ریه و انجام دادن تمرین هوازی قبل از القای این دارو نشان داد که تمرین هوازی باعث افزایش ۱۲/۹۵ درصدی HSP₇₀ و ۱۰/۶۹ درصدی SOD و کاهش ۴۳/۱۹ درصدی MDA شده است (۲۳).

از دیگر نتایج این پژوهش این است که سمیت ناشی از DOX طیف وسیعی از عوارض ریوی مانند اسپاسم، ادم موضعی، پنومونیت بینابینی و فیبروز ریوی را ایجاد می‌کند. براساس پژوهش‌های اندکی که در زمینه علائم هیستولوژیک آسیب ناشی از شیمی‌درمانی در ریه انجام شده است، آسیب گسترده و شدید آلوئولار به‌عنوان اولین نتیجه آسیب ریوی گزارش شده است. این آسیب آلوئولار شامل ادم است که به‌دلیل افزایش نفوذپذیری عروق و ترشح پروتئین‌ها به درون فضای آلوئولی به‌وجود می‌آید (۲۴). آسیب‌های بافتی با یک پاسخ التهابی همراه است؛ مثلاً تجمع و فعال شدن ماکروفاژها و سلول‌های التهابی که به ناحیه آسیب‌دیده هجوم می‌برند (۲۴). پاسخ‌های التهابی در بافت ریه با تغییر ضخامت عروق، نفوذ لکوسیت‌ها و افزایش تعداد ماکروفاژها، نوتروفیل‌ها و لنفوسیت‌ها مشخص می‌شود (۲۵، ۲۶). ازسوی دیگر، در برخی پژوهش‌ها که روی موش‌ها انجام شده است، نشان داده شده است که ماست سل‌ها در التهاب درگیر می‌شوند و با تغییر شکل پاتولوژیک بافت و فیبروز در ارتباط‌اند. فیبروز ریوی احتمالاً به‌دلیل ترمیم ناقص بعد از یک پاسخ التهابی حاد به‌وجود می‌آید (۲۷، ۲۸). در این پژوهش نتایج هیستولوژیک ایجادشده در ۲۴ ساعت پس از القای دوکسوروبیسین نشان‌دهنده بروز التهاب در گروه‌های القای DOX به‌ویژه با شدت بیشتر در گروه سالمند بود که با نتایج پژوهش‌های رضاییان (۲۲) و ماچادو (۲۱) همسوست. نتیجه بررسی هیستولوژیک بافت ریه در گروه جوانی که پیش‌درمان تمرین هوازی داشتند و DOX نیز دریافت کردند، نشان‌دهنده کاهش آسیب

بود. انجام‌شدن پیش‌درمان تمرین هوازی در گروه بزرگسالی که از DOX آسیب‌های نسبتاً شدیدی دیده بودند، باعث کاهش صدمات وارده شده است. همچنین انجام‌شدن تمرین هوازی بیشترین تأثیر را بر گروه سالمند در مقایسه با گروه‌های دیگر داشت. گزارش شده است که پذیرفته‌ترین سازوکاری که از طریق آن ورزش ممکن است مسمومیت ناشی از DOX را کاهش دهد، تأثیرات ضداکسایشی آن است (۲۹، ۱۰). تولید ROS از مهم‌ترین عوامل مسمومیت ناشی از DOX است و زمانی که ظرفیت آنتی‌اکسیدانی سلول‌ها کم باشد، باعث می‌شود در معرض استرس اکسایشی بیشتری قرار بگیرند (۲۷، ۱۰). ورزش موجب بهبود ظرفیت آنتی‌اکسیدانی سلول‌ها می‌شود که احتمالاً آسیب ناشی از ROS مرتبط با مصرف دوکسوروبیسین را کاهش می‌دهد. در همین راستا بررسی هیستولوژیک که پارسیبی و همکاران (۲۹) و عزیز و همکاران (۶) بر بافت قلب انجام دادند، نشان داد رت‌هایی که از لحاظ بدنی فعال بودند، شاخص آپوپتوزی کمتری و نسبت فیبر فضای بینابینی بهتری در مقایسه با گروه‌های بدون تمرین داشتند. همچنین میزان از بین رفتن و واکوئل شدن فیبرها و به هم ریختگی ساختار بافت کمتر از گروه‌های بدون تمرین بود (۲۹، ۶). به‌طور کلی تمرین هوازی می‌تواند در مواردی که افراد در معرض داروی DOX قرار دارند، به‌وسیله افزایش سطح شاخص‌های آنتی‌اکسیدانی و کاهش شاخص‌های استرسی به‌عنوان پیشگیری‌کننده از گسترش آسیب ریوی تجویز شود؛ بنابراین برای تدوین یک راهبرد مؤثر بر مقابله با اثرات پاتولوژیک DOX، تعیین رژیم ورزشی مناسب برای تجویز بیماران سرطانی که از درمان DOX استفاده می‌کنند و همچنین درک مکانیسم‌های مربوط به حفاظت ناشی از ورزش، مهم است.

فعالیت‌های ورزشی منظم از طریق بهبود عملکرد سیستم‌های آنتی‌اکسیدانی و تعدیل استرس اکسایشی می‌توانند سمیت ریوی را کاهش دهد؛ بنابراین نتایج حاصل از این پژوهش حاکی از آن است که با توجه به شرایط بیماران در معرض این دارو، با بهره‌گیری از شیوه‌های غیردارویی مانند انجام‌دادن تمرین‌های ورزشی کوتاه‌مدت قبل از تزریق داروی دوکسوروبیسین می‌توان از طریق سازوکارهای حمایتی و کاهش استرس اکسایشی از سمیت ریوی ناشی از دارو کاست و به‌عنوان یک رویکرد پیشگیرانه قبل از درمان دوکسوروبیسین استفاده کرد.

تشکر و قدردانی

از تمام کسانی که ما را در انجام این پژوهش یاری کردند کمال تشکر و قدردانی می‌شود.

منابع

1. Siegel R L, Miller KD, Ahmedin J. Cancer statistics. *CA Cancer J Clin*; 2020.;70(1):7-30
2. Sadat-Hoseini SK, DabidiRoshan V, ShojaeiShahrokhbabdi M. Effects of time courses of treadmill training in tissue toxicity induced by Different doses of DOXorubicin in multiple organs. *Razi Journal of Medical Sciences*. 2017;23(151):31-42. (In Persian).
3. Kalyanaraman B. Teaching the basics of the mechanism of Doxorubicin-induced cardiotoxicity: Have we been barking up the wrong tree? *Re DOX Biology*. 2020; 29:1-9.
4. Peng Xia, Jingrui Chen, Yuening Liu, Maya Fletcher, Brian C. J, Zhaokang Cheng. DOXorubicin induces cardiomyocyte apoptosis and atrophy through cyclin-dependent kinase 2-mediated activation of forkhead box O1. *J Biol Chem*. 2020; 29:1-21.
5. Mancilla TR, Iskara B, Anne GJ. Doxorubicin-Induced Cardiomyopathy in Children. *ComprPhysiol*. 2020; 6: 1-54.
6. Azizi S, Hashemichashmi Z, Dabidiroshan V, Zolfagharzade F, Parsai A. Heart Tissue changes following Doxorubicin toxicity: an experimental study on the protective effect of aerobic training in young and old rats. *Scientific Journal of Ilam University of Medical Sciences*. 2017; 30: 34-41.
7. Campisi J. Aging, cellular senescence, and cancer. *Annu Rev Physiol*. 2013; 75: 685-705.
8. Fu C, Wang T, Wang Y, Chen X, Jiao J, Ma F, et al. Metabonomics study of the protective effects of green tea polyphenols on aging rats induced by d-galactose. *J Pharm Biomed Anal*. 2011; 55(5):1067-74.
9. Carvalho FS, Burgeiro A, Garcia R, Moreno AJ, Carvalho RA, Oliveira PJ. Doxorubicin-induced cardiotoxicity: from bioenergetic failure and cell death to cardiomyopathy. *Medicinal Research Reviews*. 2014; 34(1):106–35.
10. Smuder A J. Exercise stimulates beneficial adaptations to diminish Doxorubicin induced cellular toxicity. *Applied Physiology and Kinesiology*. 2019;1: 317(5): 662–72
11. Ahmadian M, DabidiRoshan V, Leicht AS. Age-related effect of aerobic exercise training on antioxidant and oxidative markers in the liver challenged by Doxorubicin in rats. *Free Radic Res*. 2018; 52: 775-82.
12. Dadban SM, Dabidi RV, Farazmandfa T. Effect of continuous aerobic exercise on Bax/ Bcl-2 ratio and Doxorubicin-induced liver toxicity in aging model rats. *J MazandaranUniv Med Sci*. 2018; 28(165):36-46. (In Persian).
13. Ibrahim KM, Mantawy EM, Elanany MM. Abdelgawad HS, Khalifa Hussien NM. Alagroudy NN, El-demerdash E. Protection from Doxorubicin-induced nephrotoxicity by clindamycin: novel antioxidant, anti-inflammatory and anti-apoptotic roles. *Naunyn-Schmiedeberg's Archives of Pharmacology*. 2019; 1-10.
14. Ayla S, Ismail S, Tanriverdi G, Cengiz M, Eser M, Soner B C, Oktem G. Doxorubicin induced nephrotoxicity: protective effect of nicotinamide. *International Journal of Cell Biology*. 2011; 2011: 1-10.

15. Jacobson TK, Howe MD, Schmidt B, Hinman JR, Escabí MA, Markus EJ. Hippocampal theta, gamma, and theta-gamma coupling: effects of aging, environmental change, and cholinergic activation. *J Neurophysiol.* 2013; 109(7):1852-65.
16. Jacobson TK, Schmidt B, Hinman JR, Escabí MA, Markus EJ. Age-related decrease in theta and gamma coherence across dorsal CA1 pyramidal and radiatum layers. *Hippocampus.* 2015; 10. DOI: 10.1002/hipo.22439
17. Ahrafi J, Roshan VD, Mahjoub S. Cardioprotective effects of aerobic regular exercise against Doxorubicin-induced oxidative stress in Rat. *African Journal of Pharmacy and Pharmacology.* 2012; 6:2380-8
18. Ascensao A, Magalhães J, Soares J, et al. Endurance exercise training attenuates morphological signs of cardiac muscle damage induced by Doxorubicin in male mice. *Basic Appl Myol.* 2006;16(1):27-35
19. Wang L, Zhang TP, Zhang Y, Bi H L, Guan X M, Wang H X, et al. Protection against Doxorubicin-induced myocardial dysfunction in mice by cardiac-specific expression of carboxyl terminus of hsp70-interacting protein. *Sci Rep.* 2016; 6(28399), 1-14.
20. Nasiri E, Hosseini-mehr S, Azadbakht M, Akbari J, Enayati-fard R, Azizi S, et al. Effect of *Malva Sylvestris* cream on burn injury and wounds in rats. *Avicen J Phytom.* 2015; 5:341-54.
21. Machado NG, Baldeiras I, Pereira GC, Pereira SP, Oliveira PJ. Sub-chronic administration of Doxorubicin to wistar rats results in oxidative stress and unaltered apoptotic signaling in the lung. *Chem Biol Interact.* 2010; 188(3):478-86.
22. Rezaeyan A, Haddadi GH, Hosseinzadeh M. Evaluating superoxide dismutase (SOD), glutathione (GSH), malondialdehyde (MDA) and the histological changes of the lung tissue after γ -Irradiation in rats. *Journal of Fasa University of Medical Sciences.* 2016;6: 235-45. (In Persian).
23. Hashemi Chashmi SZ, Dabidiroshan V. The effect of pretreatment of aerobic training on some of the pulmonary stress indices against the toxicity of Doxorubicin. *Journal of Isfahan Medical School.* 2020; 37(559):1422-7. (In Persian).
24. Giuranno L, Ient J, Ruyscher DD, Vooijs MA. Radiation-induced lung injury. *Frontiers in Oncology.* 2019; 9(877): 1-16.
25. Marks LB, Yu X, Vujaskovic Z, Jr WS, Folz R, Anscher MS. Radiation-induced lung injury. *Seminars in Radiation Oncology.* 2003; 13(3):333-45.
26. Tahamtan R, Shabestani Monfared A, Tahamtani Y, Tavassoli A, Akmal M, Mosleh-Shirazi MA, et al. Radioprotective effect of melatonin on radiation-induced lung injury and lipid peroxidation in rats. *Cell J.* 2015; 17(1):111-20.
27. Crivellato E, Beltrami CA, Mallardi F, Ribatti D. The mast cell: an active participant or an innocent bystander? *Histology and Histopathology.* 2004;19(1):259-70.
28. Bhirando K, Milliat F, Martelly I, Sabourin JC, Benderitter M, François A. Mast cells are an essential component of human radiation proctitis and contribute to experimental colorectal damage in mice. *The American J of Path.* 2011;178(2): 640-51.
29. Parsaeifar A, Mazaheri Z, Dabidi RV. Pre-treatment effect of voluntary physical activity on cardiac damage due to the induction of cumulative doses of Doxorubicin in aging model rats: histopathological examination of heart tissue. *Journal of Sport Biosciences.* 2016; 9(4):489-99. (In Persian).

استناد به مقاله

هاشمی چاشمی سیده زلیخا، دبیدی روشن ولی الله، عزیزى سهیل. اثر پیشگیرانه تمرین هوازی بر مسمومیت بافتی ناشی از دوکسوروبیسین: شواهد هیستولوژیک بافت ریه رت‌های پیر و جوان. فیزیولوژی ورزشی. زمستان ۱۳۹۹؛ ۱۲(۴۸): ۱۶-۱۰۵. شناسه دیجیتال: 10.22089/spj.2020.8996.2039

Hashemi Chashmi S. Z., Debidi Roshan V, Azizi S. The Preventive Effect of Aerobic Exercise on Doxorubicin-Induced Tissue Toxicity: Histological Evidence of Old and Young Rat Lung Tissue. Sport Physiology. Winter 2021; 12 (48): 105-16. (In Persian). Doi: 10.22089/spj.2020.8996.2039

پژوهشگاه علوم انسانی و مطالعات فرهنگی
 رتال جامع علوم انسانی

The Preventive Effect of Aerobic Exercise on Doxorubicin-Induced Tissue Toxicity: Histological Evidence of Old and Young Rat Lung Tissue

S. Z. Hashemi Chashmi¹, V. Dabidi Roshan², S. Azizi³

1. Assistant Professor of Exercise Physiology, Payame Noor University, Tehran, Iran (Corresponding Author)

2. Professor of Exercise Physiology, Faculty of Sports Sciences, Mazandaran University, Babolsar, Iran

3. Assistant Professor of Laboratory Sciences, School of Paramedical Sciences, Mazandaran University of Medical Sciences, Sari, Iran

Received: 2020/06/07

Accepted: 2020/11/25

Abstract

The toxic effects of Doxorubicin on various tissues from one hand, and the pre-treatment effects of exercise activity before the DOX induction on heart and liver tissues in young rats from other hand have already been recognized, but the pre-treatment effects of exercise on elderly rats, especially in the lung tissue is not well understood. The purpose of the present study was to compare changes in lung tissue following DOX intoxication and the preventive effect of aerobic exercise. 48 young (3 months) and elderly (32 months) male rats were divided into three subgroups: control (307.8, 374.8), DOX (422.368, 430) and DOX + exercise (372.370, 383). Training groups ran on treadmill for three weeks at a speed of 15-17 m/min and a time of 25-39 minutes and five sessions per week. DOX receiver groups received DOX solution (20 mg / kg) 24 hours after the last exercise. 48 hours after DOX injection, biopsy and descriptive analysis were performed. Histological examination of lung tissue showed inflammation, intercellular edema, vascular congestion, increased vascular wall thickness in DOX induction groups and with more degradation in the elderly groups. Performing aerobic exercise pre-treatment in both groups improved the injuries caused by DOX. The findings showed that induction of DOX caused more damage to the lung tissue of elderly rats than young rats, because the resistance of elderly lung tissue to DOX was lower and pre-treatment with aerobic exercise mitigated the destructive effect of DOX on lung tissue and this healing is more evident in elderly lungs.

Keywords: Pulmonary Toxicity, Doxorubicin, Aerobic Exercise, Old and Young Rats.

1. Email: z_hch@yahoo.com

2. Email: vdabidirroshan@yahoo.com

3. Email: soheil_azizi@yahoo.com