



گزارش یک مورد اقدام به خودکشی با فرو بردن سوزن خیاطی به داخل جمجمه

دکتر حامد ریحانی*، دکتر علیرضا غفاری نژاد**

چکیده

فرو بردن سوزن خیاطی به داخل جمجمه از راه فونتانل در دوران نوزادی و شیرخوارگی در بسیاری از موارد به قصد آزار یا کشتن کودک انجام شده است. تا کنون خودکشی با فروکردن سوزن خیاطی به داخل جمجمه گزارش نشده است. در این نوشتار یک خانم ۲۵ ساله مجرد که دچار عقب ماندگی ذهنی خفیف و انسدگی اساسی بود با فرو بردن دو سوزن خیاطی به داخل جمجمه خود از محل جراحی پیشین جمجمه قصد پایان دادن به زندگی خود را داشته است. این بیمار ۲ سال پیش از این نیز دو سوزن خیاطی را به داخل شکم خود فرو برده که با لاپاراتومی مورد درمان قرار گرفته است. انسدگی در بیماران عقب مانده ذهنی می تواند به صورت رفتارهای خودآزایی و گاهی اقدام به خودکشی خود را نشان دهد. پس از بیرون آوردن سوزن های خیاطی از داخل جمجمه و یک دوره درمان ضد انسدگی چهار هفته ای (نورتریپتیلین صد میلی گرم در روز)، نشانه های بیمار بهبود یافته و بیمار از بیمارستان مرخص گردید.

کلید واژه: انسدگی اساسی، خودکشی، سوزن خیاطی، عقب ماندگی ذهنی

مقدمه

ربانی، هادیان ۱۹۸۷؛ سندر^۳، ۱۹۹۷). گرچه سوزن خیاطی می تواند به طور اتفاقی وارد جمجمه شود (گرالچ^۴، جنسن^۵، ۱۹۵۸)، اما در بیشتر گزارشها به قصد آزار و اذیت^۶ و یا به قصد کشتن نوزاد یا شیرخوار توسط نامادری یا افراد دیگر به داخل جمجمه فرو برده شده است (عباسیون و همکاران، ۱۹۷۹؛ عاملی، علی

درباره وجود سوزن خیاطی در جمجمه گزارشهایی منتشر گردیده است. این سوزن ها از راه فونتانل در دوران نوزادی یا شیرخوارگی به داخل جمجمه فرو برده شده اند (عباسیون، عاملی و مرشد، ۱۹۷۹؛ بوزی^۱، بوزی، بوزی و باسینی^۲، ۱۹۸۷؛ رحیم زاده، صبجوری دیلمی، طباطبایی،

* جراح مغز و اعصاب، عضو هیئت علمی دانشگاه علوم پزشکی و خدمات بهداشتی - درمانی کرمان. کرمان، خیابان شهید قونی، بیمارستان شهید باهنر، بخش جراحی مغز و اعصاب.

** روانپزشک، عضو هیئت علمی دانشگاه علوم پزشکی و خدمات بهداشتی درمانی کرمان. کرمان، بلوار جمهوری اسلامی، مجتمع روانپزشکی شهید بهشتی.

محمدی، ۱۹۷۰؛ هاگوپ^۱، آکیس کال^۲، ۲۰۰۰). در این گزارش یک دختر جوان عقب مانده ذهنی مبتلا به افسردگی اساسی که با فرو بردن دو عدد سوزن خیاطی به داخل جمجمه اقدام به خودکشی کرده است، معرفی می‌شود.

گزارش مورد

بیمار دختر ۲۵ ساله، مجرد، بی سواد، اهل و ساکن زندگی آباد از توابع شهرستان کرمان است که در بهمن ماه ۱۳۷۸ با شکایت اصلی سردرد از یک هفته قبل پس از فرو بردن دو عدد سوزن خیاطی به داخل جمجمه از محل عمل جراحی پیشین جمجمه، مراجعه می‌نماید. بیمار ۱۵ سال پیش به دنبال ضربه مغزی و کاهش سطح هوشیاری، جراحی بخش راست گیجگاهی - پشت سری^۳ جمجمه را پشت سر می‌گذارد. ۲ سال پیش تحت عمل جراحی لاپاراتومی برای بیرون آوردن دو عدد سوزن که آنها را از محل ناف به داخل شکم فرو برده بود، قرار می‌گیرد. در معاینه بیمار وجود نقص استخوانی جمجمه و همی پارزی اسپاستیک در اندام‌های سمت چپ را نشان می‌داد.

در رادیوگرافی ساده جمجمه افزون بر نقص استخوانی، ۲ جسم سوزنی شکل فلزی در ناحیه تمپورال راست دیده شد (تصویر شماره ۱: الف و ب). توموگرافی کامپیوتری مغزی وجود دو جسم خارجی فلزی یاد شده را در داخل کیست پورنسفال^۴ تایید نمود (تصویر شماره ۲: الف و ب). بیمار زیر بی‌هوشی عمومی در وضعیت خوابیده به پهلولی چپ تحت عمل جراحی قرار گرفت و از محل کرانیکتومی قبلی دو سوزن خیاطی از داخل جمجمه بیرون آورده شد. سوزن‌ها دچار زنگ زدگی شده بودند و سطح مضرس و ناهموار داشتند (تصویر شماره ۳). بیمار کاندید

عمل جراحی کرانیوپلاستی بود اما به دلیل وجود این اجسام خارجی و احتمال عفونت بعدی از انجام آن خودداری و به آینده موکول شد. پس از این که شرایط اولیه بیمار تثبیت شد، وی مورد ارزیابی روانی قرار گرفت. نشانه‌های خلق افورده، ناامیدی، احساس بی‌ارزشی و طردشدگی از سوی اعضای خانواده و تمایل به مردن در او دیده می‌شد. وی گفت به علت احساس بی‌ارزشی و ناامیدی و با توجه به اینکه تصور می‌نمود اعضای خانواده به او توجه نمی‌نمایند یک هفته پیش از مراجعه به کلینیک جراحی مغز و اعصاب به قصد خودکشی اقدام به فرو بردن دو عدد سوزن خیاطی به داخل جمجمه خود نموده و تا چند روز پیش از مراجعه یعنی هنگامی که شدت سردرد افزایش یافته بود، عمل خود را به کسی گزارش نکرده بود. پس از ارزیابی اولیه و ترخیص از بخش جراحی مغز و اعصاب بیمار برای ارزیابی کامل‌تر و اقدامات درمانی از دیدگاه روانپزشکی در بخش روانپزشکی بستری گردید. پس از چند بار مصاحبه تشخیص اختلال افسردگی اساسی^۵ بر پایه معیارهای تشخیصی DSM-IV قطعی گردید. ارزیابی هوشی با استفاده از آزمون‌های سنجش هوش ریون کودکان و وکسلر به عمل آمد، ضریب هوشی نامبرده حدود ۵۴ و در حد عقب مانده خفیف ذهنی بود. بیمار پس از یک دوره درمان ۴ هفته‌ای با نورتریپتیلین به مقدار صد میلی‌گرم در روز و بهبود نشانه‌های فردگی از بیمارستان مرخص گردید.

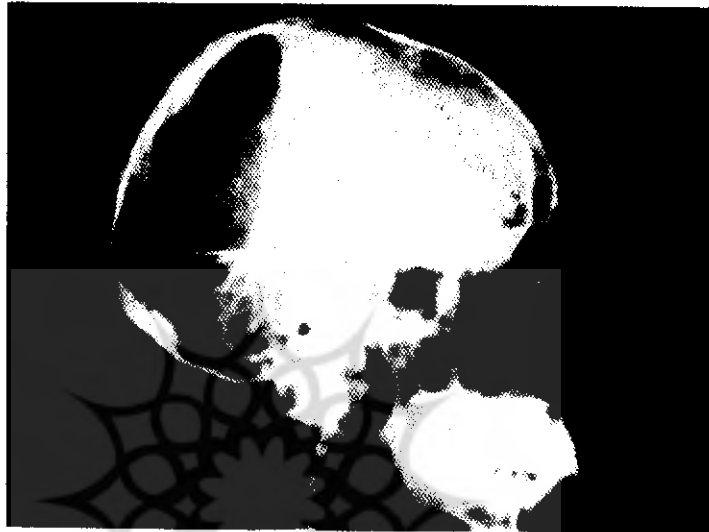
1- Hagop

2- Akiskal

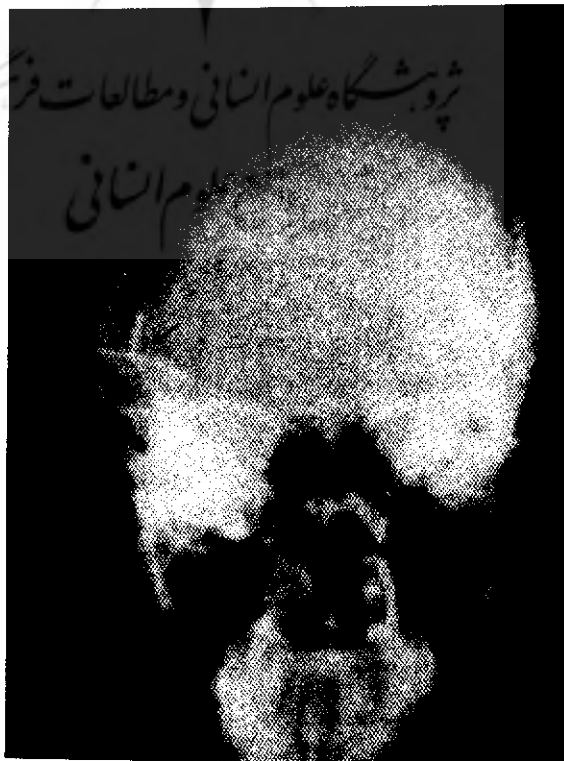
3- temporo-occipital

4- porencephalic cyst

5- major depressive disorder

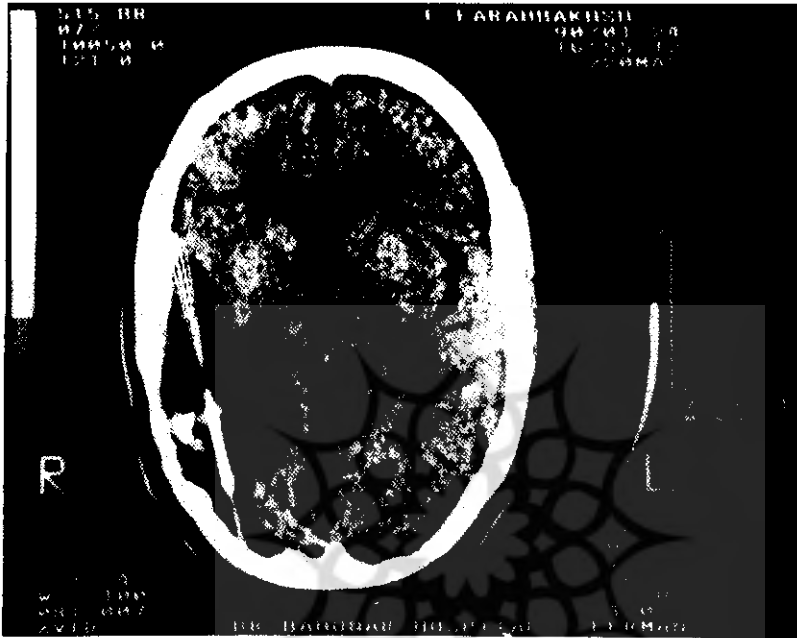


الف:

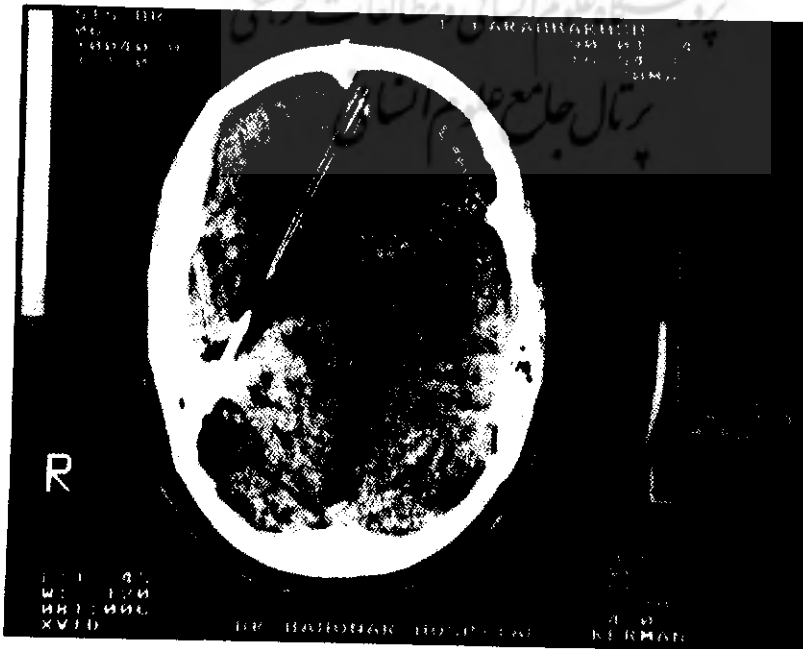


ب:

تصویر شماره ۱: الف و ب) رادیوگرافی ساده روبرو و نیمرخ جمجمه، وجود دو جسم خارجی سوزنی شکل را داخل جمجمه نشان می دهد.



الف:

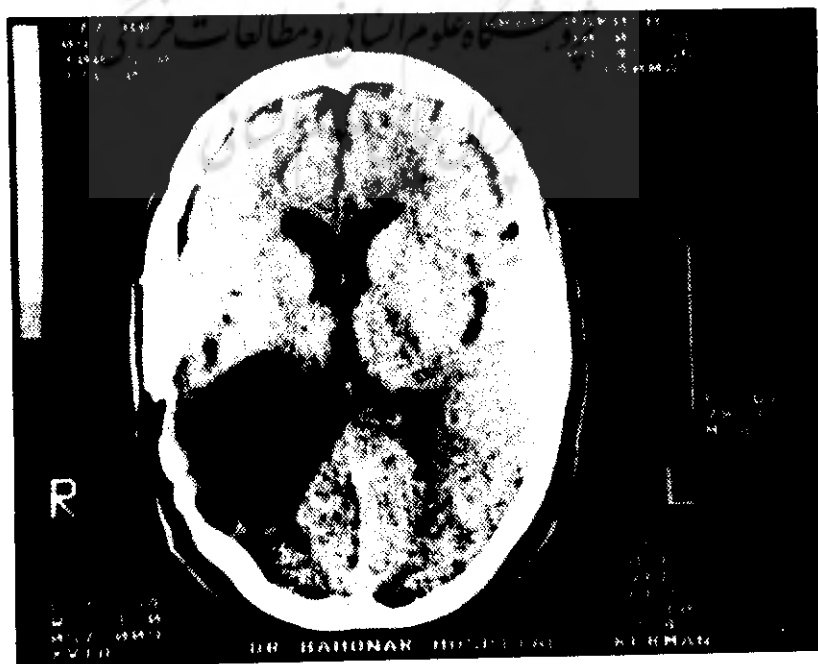


ب:

تصویر شماره ۲: الف و ب) توموگرافی کامپیوتری در مقطع آگزینال قبل از عمل مؤید وجود اجسام فلزی در یک سیت یورنسفالیک می باشد.



تصویر شماره ۳: سوزن های خیاطی خارج شده از جمجمه.



تصویر شماره ۴: توموگرافی کامپیوتری بعد از عمل جراحی.

بحث

داده نشده و به فاصله ۲ سال دوبار اقدام به فرو بردن سوزن خیاطی در شکم و جمجمه به قصد پایان دادن به زندگی خود نموده است.

منابع

- Abbassioun, K., Aneli, N.O., & Morshed, A.A.(1979). Intracranial sewing needles: Review of 13 case. *Journal of Neurology, Neurosurgery, and Psychiatry*; 42, 1046-1049.
- Ameli, N.O., & Alimohammadi, A.(1970). Attempted infanticide by insertion of sewing needles through fontanelles: Report of two cases *Journal of Neurosurgery*, 33, 721-723.
- Buzzi, S., Buzzi, G., Buzzi, A., Baccini, C.(1987) Hypothalamic syndrome in a woman with three sewing needles in the brain. *Lancet*, 6, 1313-1316.
- Davis, J.P., Judd, F. K., Herman, H.(1997). Depression in adult with intellectual disability. Part one: A review. *Australian Journal of Psychiatry* . 31, 232-242.
- Geralch, J., & Jensen, H. P.(1958). Intrakranielle Nahuadeln-eine ungewohnliche urache vonkopsschmerzen. *Zentralblatt fur Neurochirurgie*, 18, 127-135.
- Hagop, S., & Akiskal, M.D.(2000). Mood disorders: Clinical feature In: B.J. Sadock, & I. Sadock (Eds.) *Comprehensive textbook of psychiatry* (7th ed.) Baltimore: Williams and Wilkins.
- Paullino, A. F., Krolikowski, F. J.(1995). Insertion of foreign bodies into the abdominal cavity. An unusual form of self-mutilation. *American Journal Forensic Medical Pathology*, 16, 48-50.
- Rahimizadeh, A., Sabouri Daylami, M., Tabatabai, M., Rabani, M., & Hadadian, K.(1987) Intracranial sewing needles. *Neurosurgery*, 20, 666-670.

وجود سوزن در شکم، پیش آبراه، قفسه صدری، قلب و جمجمه بیشتر به دلیل فرو بردن سوزن به قصد خودآزاری^۱، آزار کودکان^۲، بچه‌کشی^۳ و یا خودکشی انجام شده است (عباسیون و همکاران، ۱۹۷۹؛ بوزی و همکاران، ۱۹۸۷؛ ستر، ۱۹۹۷؛ والتر^۴، ۱۹۹۱).

از سال ۱۹۱۴ تا ۱۹۹۷ گزارش‌های چندی از وجود سوزن به داخل جمجمه منتشر شده است که برخی اتفاقی (گراچ، جنسن، ۱۹۵۸) و بسیاری از آنها به دلیل آزار و یا به قصد کشتن فرد در دوران نوزادی یا شیرخوارگی با فرو بردن سوزن‌های خیاطی از راه فونتانل به داخل جمجمه بوده است (عباسیون و همکاران، ۱۹۷۹؛ عاملی و علی محمدی، ۱۹۷۰؛ رحیم زاده و همکاران، ۱۹۸۷). اما گزارشی درباره فرو بردن سوزن به داخل جمجمه با قصد خودکشی، در دست نیست.

ناامیدی از زندگی، تمایل به مردن و اقدام به خودکشی یکی از نشانه‌های بیماری افسردگی است (هاگوب، آگسکال، ۲۰۰۰). بیماران دچار عقب ماندگی ذهنی نیز ممکن است خودآزاری نموده (پائولینو^۵، کرولیکوسکی^۶، ۱۹۹۵) یا دچار افسردگی شوند و اقدام به خودکشی نمایند (والتر و همکاران، ۱۹۹۲). تظاهر افسردگی در این بیماران ممکن است بصورت بروز رفتارهای خودآزاری و تهاجمی باشد تا نشانه‌های کلاسیک افسردگی (دیویس^۷، جود^۸، هرمن^۹، ۱۹۹۷).

در مورد خودکشی با فرو بردن سوزن به داخل بدن (نظیر شکم) گزارش‌های کمی در دست است (پائولینو، کرولیکوسکی، ۱۹۹۵). شاید بتوان گفت به دلیل عقب ماندگی ذهنی بروز کلاسیک افسردگی کمتر مورد توجه قرار گرفته است. برای نمونه افسردگی همین فرد تشخیص

- | | |
|---------------------|----------------|
| 1- self- mutilation | 2- child abuse |
| 3- infanticide | 4- Walter |
| 5- Paullino | 6- Krolikowski |
| 7- Davis | 8- Judd |
| 9- Herman | |

- Sener, R. N.(1997). Intracranial sewing needles in a 20 year old patient. **Journal of Neuroradiology**, 43, 347-350.
- Walters, A. S., Barret, R. P., Knapp, L.G.,& Borden, M.C.(1992). Suicide behavior in a forensic sample. **Suicide life threat behavior**, 22, 333-340.
- Walter, G.(1991) An Unusual monosymptomatic hypochondrical delusion presenting as self-insertion of a foreign body into the urethra. **British Journal Psychiatry**,159, 283-284.

