

بررسی اثرات زیان بار تزریق ژل پلی آکریلامید در داوطلبین افزایش حجم بافتی در ناحیه صورت

دکتر عبدالجلیل کلاتر هرمزی*

فوق تخصص جراحی پلاستیک، دانشیار دانشگاه علوم پزشکی شهید بهشتی

چکیده

زمینه: استفاده از مواد افزایش دهنده حجم بافتی مناسب برای اصلاح چین ها و کمبودهای نسجی واسکارهای بدن به ویژه صورت، یکی از آرزوهای قدیمی جراحان پلاستیک و بیماران بوده است. این ماده زمانی مفید و موثر است که دائمی باشد. واکنش نسجی نداشته باشد. به خوبی شکل بپذیرد، تزریق آن آسان باشد، در نسوج حرکت نکند، اختلالی در بررسی های بالینی و کمک بالینی ایجاد نکند، تجزیه نشود، قابل جذب باشد، احتمال بروز عفونت در آن پائین باشد، ارزان باشد و در نهایت در صورت نارضایتی بیمار قابل خارج کردن باشد. از سال ۱۹۷۷ بعد از معرفی کلاژن چندین ماده تزریقی دیگر هم عرضه گردید، ولی به دلیل بروز عوارض یا محوشدن اثر، هیچکدام جایگاه مهمی در میان پرکننده های نسجی پیدا نکردند. همین شرایط دشوار برای معرفی ماده مناسب تزریقی باعث شده است تا دنیای پرکننده های نسجی (fillers) دستخوش تغییرات چندانی نگردد.

روشها: در این مطالعه گذشته نگر به بررسی بیمارانی که به دلیل نیاز به اصلاح چین های صورت یا پر حجم کردن بافت نرم تحت درمان با تزریق ژل قرار گرفته اند و دچار عوارض متوسط تا شدید شده اند پرداخته شده است. این بررسی با گرفتن شرح حال، معاینه و تعقیب وضعیت ظاهری بیمار و اقدامات درمانی x-لازم انجام شده است.

یافته ها: در این مطالعه که در ۴۴ بیمار انجام شده است عوارض متعددی مانند تورم، آبه، تشکیل لامپ، تغییر حالت صورت، تغییر محل ژل، حساسیت و ... دیده شد.

نتیجه گیری: با توجه به اینکه ژل معرفی شده جوان است و دوره تحقیقاتی کامل را پشت سر نگذاشته است و از طرفی عوارض ایجاد شده به طور عمده غیر قابل برگشت است و جراحی های متعدد نیز نتوانسته حالت عادی عضو مورد تزریق را برگرداند، توصیه می شود تا برطرف شدن اشکالات موجود از این ژل استفاده نشود.

واژگان کلیدی: ژل تزریقی، افزایش دهنده نسجی، اصلاح چین و چروک

مقدمه

(Non biodegradable) هستند مثل روغن پارافین و سیلیکون مایع. سیلیکون تزریقی به دلیل سهولت در استفاده و اثرات بسیار خوب آبی به سرعت جای خود را در جراحی پلاستیک در سراسر جهان باز کرد و بیماران فراوانی تحت درمان با این ماده قرار گرفتند. استفاده از این ماده محدود به موارد تزریقی نشد بلکه در انواع بلوک های سیلیکونی، پروتزهای پستان، گونه و چانه نیز تولید شد. سیلیکون تزریقی به دلیل ایجاد ضایعات فراوان مانند سلولیت بافتی، تغییر شکل محل تزریق، افتادگی نسج و تشکیل گرانولوم و اشکال در تخلیه مواد تزریق شده به سرعت از بازار جراحی پلاستیک خارج گردید.

پس از آن مواد دیگری به دنیای جراحی پلاستیک عرضه شدند. این مواد که اغلب صناعی و قابل جذب بودند هیچکدام نتوانست

استفاده از مواد قابل تزریق به سال ۱۹۷۷ برمی گردد. در آن سال کلاژن گاوی برای پر کردن چین و چروک و اصلاح اسکار به بازار معرفی شد. به تدریج انواع متفاوت کلاژن وارد بازار پزشکی شد. این ماده که قابل جذب است بعد از ۶-۹ ماه از بین می رود. عارضه ایجاد شده پس از مصرف این ماده به میزان ۱-۵ درصد گزارش شده است. به همین دلیل پیشنهاد گردید که قبل از تزریق برای بیمار به صورت آزمایشی تزریق شود (۱). بعد از آن مواد دیگری معرفی شدند که به دو دسته قابل جذب و دائمی تقسیم گردیدند (۲).

بعضی مواد تزریقی، دائمی یا غیر قابل تجزیه

نیست، حرکت نمی کند و در تزریق های متوسط و زیاد واکنش به جسم خارجی ایجاد می شود (۳).

در سه مطالعه گزارش موردی عوارض تزریق ژل در پستان به شکل بد شکلی (دفرمیتی)، تخلیه خود بخودی، تشکیل توده (Lump) قابل لمس، سفتی همراه با تورم (maturation)، کنتراکچر کپسولار و مهاجرت ژل گزارش شده است (۱، ۴، ۵). اما تاکنون مطالعه ای در مورد عارضه تزریق ژل در صورت ارائه نشده است.

در این مطالعه، عارضه بوجود آمده ناشی از تزریق ژل در صورت بیماران بررسی و به بحث درباره آن پرداخته شده است.

مواد و روشها

در این مطالعه گذشته نگر بیماران مراجعه کننده با سابقه تزریق ژل در مناطق مختلف بدن بررسی شدند. در بدو مراجعه ضمن تشکیل پرونده، شرح حال گرفته شد و زمان تزریق، علت درخواست تزریق، محل تزریق، عوارض حاصله و درمانهای انجام شده جهت عوارض ثبت گردید. پس از تهیه عکس و فیلم به علت اینکه تعدادی با آبسه و fluctuation ناحیه تزریق مراجعه کرده بودند تخلیه محل آبسه با آنژیوبکت انجام شد. در تعدادی از بیماران به علت حجم شدید تورم و آبسه، تخلیه در اطاق عمل مجهز انجام شد. اغلب بیماران که بین چند هفته تا چند سال از تزریق آنها گذشته بود سابقه چندین بار تورم و قرمزی و استفاده طولانی مدت از کورتین و آنتی بیوتیک را داشتند و چندین بار تحت جراحی های سرپایی توسط پزشک اولیه قرار گرفته بودند.

نتایج

طی سالهای ۱۳۸۱ تا ۱۳۸۳ مجموعاً ۴۴ بیمار با عارضه تزریق ژل بررسی شدند. از این تعداد ۴ نفر مرد و ۴۰ نفر زن بودند. کوچکترین آنها ۲۶ ساله و بزرگترین آنها ۶۰ ساله بود. در ۳۶ نفر از آنها در صورت (بین ابرو، چین خنده، گونه، پلک، کناره ابرو و لب بالا)، در ۴ نفر در اندام (ساق، ران و باسن) و در ۴ نفر در پستان تزریق انجام شده بود. ۲ نفر به علت تزریق در صورت دچار تورم شدید صورت و گردن شده بودند و به علت دیسترس تنفسی در بیمارستان بستری گردیدند. ۴ نفر به علت تورم شدید و عفونت غیر قابل کنترل، به مدت سه هفته در بیمارستان بستری شدند. در ۲ نفر سه سال پس از تزریق آبسه در محل تزریق تشکیل شده بود. در چندین مورد علاوه بر تشکیل توده های متعدد در صورت، ماده تزریقی همانند تورم حرکت کرده و به شکل آبسه از یک منطقه دیگر سرریز کرده بود. در یک نفر ژل از پستان چپ به طور خودبخودی خارج شد و پس از تخلیه شکل پستان دفرمه گردید. در یک نفر که تزریق برای تمام صورت انجام شده بود

جایگاه سیلیکون تزریقی را به دست آورد. مواد معرفی شده ای که بیشتر برای تقویت نواحی مختلف صورت کاربرد دارد شامل مواد کلاژن گاوی، انسانی و اسید هیالورونیک است.

در چند سال اخیر ماده جدیدی که توانسته است جای خود را در میان مواد تزریقی افزایش دهنده حجم بافتی باز کند نوعی ژل به نام پلی اکریل آمید است. این ماده که غیر قابل جذب است در سال ۱۹۸۷ در کشور اوکراین تولید شد و توسط اعضای انجمن جراحان پلاستیک اوکراین در تعداد زیادی از بیماران آن کشور استفاده گردید.

از نظر سازندگان، این ژل ماده ای است بی رنگ، شفاف، بدون ذرات خارجی و از پلی مر پلی اکریل آمید ساخته شده است. ترکیب این ماده شامل ۲/۵ درصد Cross linked polyacrylamide و ۹۷/۵ درصد آب استریل است. این ماده دارای سازگاری مناسب و در دمای اطاق قابل نگهداری است. قابلیت استریل شدن برای یکبار در دمای ۱۲۰ درجه سانتیگراد را به مدت ۲۰ دقیقه دارد، پایدار است و در اثر مواد مختلف مثل پروتئولیتیک ها و لیپولیتیک ها قابل تجزیه نیست. در محل، واکنشی تولید نمی کند و سازگاری بافتی دارد. در سیستم همودینامیک اختلال ایجاد نمی کند، سرطان زا نیست، فیروز یا کپسول تشکیل نمی دهد. اثرات سمی ندارد، جذب بافت نمی شود و دفع هم نمی گردد، در بافت جایبایی ندارد و در تشخیص ضایعات بافتی اختلالی ایجاد نمی کند (۳). سازندگان این مواد، استفاده از این ژل را در پستان ها (برای افزایش حجم در موارد کوچک بودن پستان، غیرقرینگی پستان و آپلازی پستان بعد از ماستکتومی)، در صورت (برای افزایش بافت نرم، برطرف کردن خطوط بین ابروها، چین و چروک، بزرگ کردن گونه ها، شکل دادن به بینی و گوش، بزرگ کردن لب ها و بزرگ کردن چانه)، در اندامها (برای بزرگ کردن باسن، ساق و ران)، در اندام تناسلی مرد و زن، تارهای صوتی و اسکارها توصیه کرده اند.

تزریق این ژل بوسیله سر سوزن با اندازه های متفاوت برای مناطق مختلف بدن انجام می شود. در یک گزارش غیر رسمی (ارائه پمفلت) از کشور اوکراین این ماده در خلال سالهای ۱۹۹۳ تا ۲۰۰۰ در بیش از ۲۵ هزار نفر تزریق شده است که در بیش از ۸۰ درصد در پستانها و در ۱۰ درصد در پوست و بقیه موارد در صورت، لب، ران و پشت بود. منتشرکنندگان این آمار غیر رسمی از میزان عوارض حاصله آماري نداده اند.

سازندگان ژل، عوارض قابل پیش بینی شامل انفیلتراسیون، ادم، هماتوم و تشکیل توده (Lumpiness) را ذکر کرده اند.

در یک مطالعه تحقیقی که توسط یک آسیب شناس دانمارکی بر روی ۲۷ زن که در بیمارستان شهر کیوا اوکراین تحت تزریق ژل قرار گرفته بودند انجام شد، واکنش نسجی اطراف محل تزریق در پستان بررسی گردید. در این بیماران که بین ۱۰ ماه تا ۸ سال قبل تحت عمل تزریق ژل قرار گرفته بودند، بیوپسی از پستان انجام شد. این مقاله با بررسی انواع واکنش بافتی نتیجه می گیرد که این ماده تجزیه پذیر

۲ - خانم ۳۴ ساله مجرد جهت اصلاح چین بین ابروها و چین نازولیبیال تزریق ژل شد. طی ۵ سال پس از ۵ بار تزریق توسط جراح اول تحت عمل جراحی تخلیه ژل قرار گرفت. در هنگام معاینه چندین توده در نواحی کنار بینی و گوشه لب بالا داشت. در ناحیه کناره بینی در پوست روی ناحیه توده عروق ریز فراوان دیده می شد. لب بالا حرکت طبیعی نداشت و نمایش دندانها برای بیمار مقدور نبود. به علت سنگینی توده ها پوست صورت آویزان شده و چهره از حالت عادی خارج و به شکل صورت شیر درآمده بود. به علت افتادگی بیش از حد صورت یکبار تحت عمل جراحی با روش کشش صورت (Classic Face Lift) قرار گرفت ولی به علت چسبندگی فراوان و فیروز شدید امکان کشش کامل میسر نشد (شکل شماره ۲).



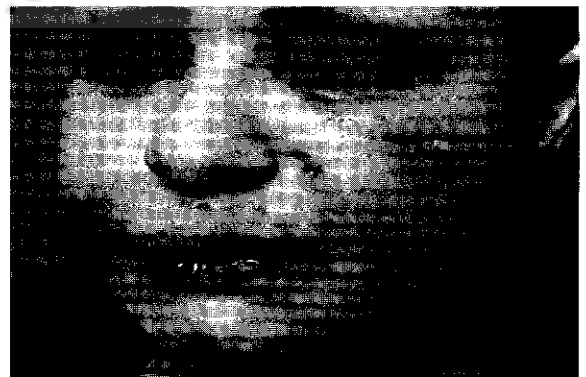شکل شماره ۲

۳ - خانم ۳۳ ساله متأهل دارای یک فرزند ۸ ماه قبل جهت اصلاح چین خنده ۶ مرحله تزریق ژل داشت. دو هفته پس از آخرین تزریق، ناحیه تزریق شده ملتهب و متورم و از طرف راست چکر خارج گردید. تحت نظر پزشک چکر تخلیه شد و آنتی بیوتیک و پردنیزولون تجویز گردید. بیمار مبتلا به دل پیچه های متناوب هم شد. در حال حاضر بیمار همچنان از پردنیزولون ۵ میلی گرم روزی ۳ قرص استفاده می کند. در معاینه اطراف چین خنده هر دو طرف Lump دارد و از طرف راست صورت، به طور متناوب چکر خارج می شود. همچنین بیمار چندین دوز تزریق Triamcinolone داخل ضایعه داشته است (شکل شماره ۳).

علیرغم چندین بار تخلیه از طریق جراحی، ندول های فیروزه پابرجا و عروق زیر فراوان بر روی پوست محل تزریق تشکیل گردید. دو نفر از بیماران چندین ماه پس از تزریق دچار دل پیچه شده بود. عوارض ایجاد شده از ۳ روز تا ۳ سال بعد از تزریق ظاهر شده بود. برای شرح بهتر ضایعات چند نفر از بیماران معرفی می گردند.

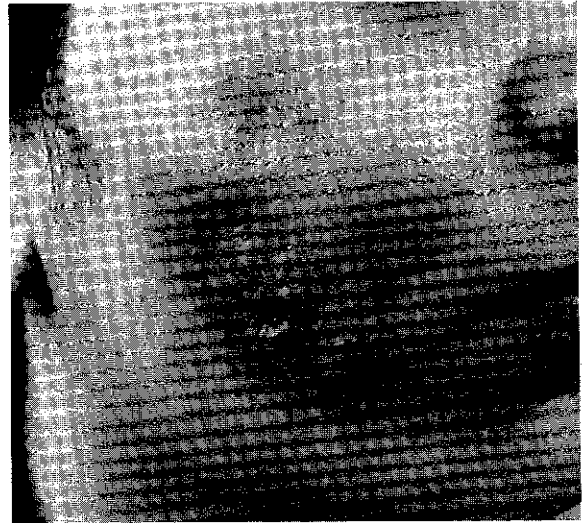۱ - خانم ۳۶ ساله متأهل که برای وی جهت اصلاح چین نازولیبیال از تزریق ژل استفاده شد. بیمار ۶ روز قبل توسط همین پزشک جهت اصلاح چین اخم و گوشه چشم تزریق Botox داشت. ۱۰ روز بعد از تزریق ژل تمام صورت ورم کرد. آمپول بتامتازون تزریق شد. تورم برطرف شد. مجدداً دو هفته بعد تمام صورت و گردن ورم کرد و دچار حالت دیسترس تنفسی شد. در چندین نقطه صورت و گردن برجستگی همراه با fluctuation ایجاد شد که از آنها چکر خارج می گردید. بیمار بستری و درناژ چکر انجام شد و بلافاصله آنتی بیوتیک های Gentamicin, Clemastine, Ciprofloxacin و Cloxacillin شروع گردید. کشت ترشحات چرکی، میکروب خاصی را مشخص نکرد. مشاوره با متخصص داخلی و عفونی انجام شد. آزمایشات CBC, ESR, CRP, BS, BUN, Creatinin, SGOT, SGPT, Alkaline phosphatase در حد طبیعی بود. پس از یک هفته بیمار مرخص شد.

این بیمار چند روز بعد به علت ترشحات چرکی مجدد از صورت به مدت سه هفته در بیمارستان بستری شد. بیمار تحت درمان با داروهای Rifampin, Furum, Vancomycin قرار گرفت. پس از سه هفته در نهایت بیمار با پردنیزولون ۵ میلی گرم چهار بار در روز و هر بار ۱۰ میلی گرم به شکل کاهنده مرخص شد. بیمار چندین بار دیگر دچار حالت عود عفونت در ناحیه صورت شد و به صورت سرپایی تحت درمان درناژ موضعی قرار گرفت. پس از چندین ماه درمان با چندین برش کوچک در صورت و دفرمیتی بوجود آمده فعلاً در حالت آرام به سر می برد (شکل شماره ۱).



شکل شماره ۱

پس از آخرین تزریق دچار تورم شدید صورت گردید. از همان موقع دل پیچه متناوب نیز در وی ایجاد شد. بیمار از اضطراب شدید، بی-حوصلگی شکایت داشت و اظهار می داشت که پرخاشگر هم شده است. به مدت چندین ماه از قرص پردنیزولون ۵ میلی گرم استفاده کرد. چند تزریق Kenacort و Triamcinolone در زخم هم داشت. در معاینه هر دو طرف صورت برجسته و متورم است و در لمس Lump دو طرفه در چین خنده و گونه دارد (شکل شماره ۵).



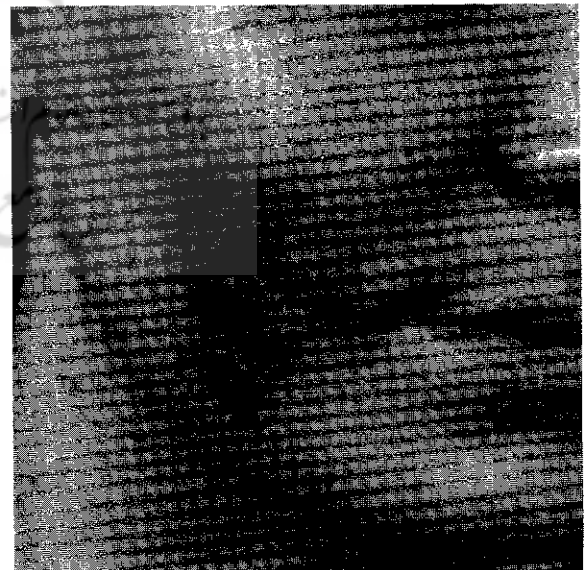
شکل شماره ۳

۴ - خانم ۳۸ ساله دارای دو فرزند جهت اصلاح چین خنده و برجسته کردن گونه تزریق ژل داشت. دو هفته پس از تزریق تورم شروع شد. پس از بروز این حالت پردنیزولون ۵ میلی گرم ۷ قرص در روز (به صورت کاهنده)، آنتی بیوتیک و تریامسینولون تجویز گردید. در معاینه تورم و Lump بزرگ در دو طرف صورت دارد و در داخل دهان نیز حالت گره لمس می شود (شکل شماره ۴).



شکل شماره ۵

۶ - خانم ۴۶ ساله جهت پر کردن گونه ها و اصلاح گودی زیر چشم تزریق ژل داشت. پس از چند هفته در هر دو گونه توده تشکیل شد و پلک حالت آویزان پیدا کرد. بیمار جهت تخلیه ژل مراجعه کرده بود (شکل شماره ۶).



شکل شماره ۴



شکل شماره ۶

۵ - خانم ۳۵ ساله متأهل دارای ۲ فرزند، ۸ ماه قبل برای اصلاح چین خنده و بزرگ کردن گونه تزریق ژل در ۳ نوبت داشت. دو هفته

۹ - خانم ۳۵ ساله متأهل دارای ۲ فرزند، تزریق ژل در ناحیه چین نازولیپال و خط لب بالا داشت. یک هفته بعد به علت تورم صورت و تنگی نفس تحت درمان با آنتی هیستامین و کمپرس و آنتی بیوتیک قرار گرفت. ترشحات زخم ها از نظر باکتری منفی بود. یک ماه بعد دوباره تورم شدید صورت ایجاد شد و از زخمها چرک خارج گردید. به علت خروج چرک مداوم از زخمها در بیمارستان بستری و کلیه بررسیها انجام شد. آزمایشات و بررسی ها نکته خاصی را نشان نداد. به علت آسسه شدن چندین ناحیه از صورت در ناحیه کانتوس داخلی، چین نازولیپال، چانه و زیر پلک تحتانی چندین بار تحت عمل جراحی تخلیه چرک قرار گرفت. در یک نوبت جراحی از دو ناحیه چین کنار لبی دوطرفه حدود ۱۵۰ سی سی چرک خارج گردید و به علت بزرگ بودن حفره، درن گذاشته شد. مجدداً به علت تورم شدید صورت به مدت ۱۷ روز در بیمارستان بستری شد و آزمایشات نتیجه خاصی را نشان نداد. پس از مرخص شدن چندین بار به طور پراکنده دچار آسسه صورت شد که هر بار تخلیه گردید. در مجموع ۳ بار در بیمارستانی بستری شد و تحت عمل جراحی قرار گرفت و ۱۱ بار به طور سرپائی تخلیه آسسه شد. شکل شماره ۸ وضعیت بیمار را با آسسه پلک تحتانی نشان می دهد.

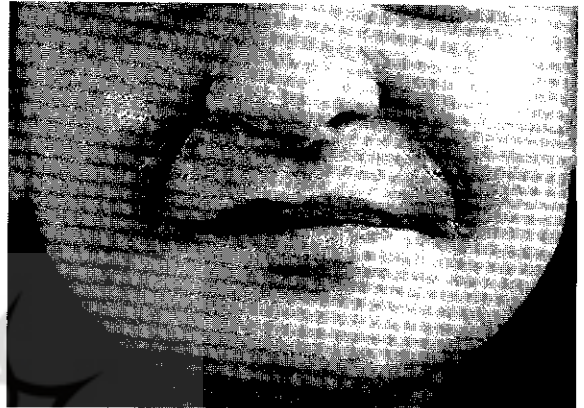۱۰ - بیمار خانم ۴۰ ساله مجرد که جهت اصلاح چین اخم دو سال قبل تزریق ژل داشت. هفته بعد از تزریق دچار تورم شدید ناحیه پیشانی و پلک ها گردید و پس از ۳ هفته آسسه ناحیه بالای کانتوس داخلی تخلیه شد. بیمار دربخش عفونی بستری شد و پس از بررسی آزمایشات و ارسال چرک به بخش میکروب شناسی نتیجه خاصی بدست نیامد. پس از تخلیه آسسه بیمار تحت درمان با آنتی بیوتیک وسیع الطیف قرار گرفت و بعد از چندین ماه حالت تورم فروکش کرد. در حال حاضر دفرمیتی ناحیه پیشانی وجود دارد.

۱۱ - خانم ۴۵ ساله متأهل دارای دوفزند جهت اصلاح گونه و چین خنده تزریق ژل داشته است. بیمار سابقه دیابت کنترل شده با مصرف قرص را دارد. دوهفته پس از تزریق تورم صورت و درد ایجاد شد. برای بیمار قرص ضدالتهابی غیر استروئیدی و آمپول دگزامتازون تزریقی تجویز گردید. پس از آن آنتی بیوتیک و پردنیزولون به بیمار داده شد. درحال حاضر از تب و لرز شبانه شکایت دارد. درمعاینه هردو گونه برجسته و حالت Lump دارد و در اطراف چین خنده تورم و قرمزی شدید دیده می شود.

بحث

پرکننده نسجی (filler) مناسب برای اصلاح چین ها و کمبودهای نسجی یک آرزوی بزرگ برای جراحان پلاستیک و بیماران است. این ماده باید عاری از واکنش نسجی باشد، شکل پذیری خوب داشته

۷ - خانم ۲۸ ساله متأهل دارای یک فرزند جهت اصلاح چین خنده به پزشک مراجعه کرده بود. برای وی تزریق دو طرفه ژل انجام شد. پس از یک هفته صورت بیمار متورم شد و پزشک معالج از آنتی بیوتیک استفاده کرد. تورم تبدیل به آسسه شد و به علت Fluctuation چندین بار تخلیه انجام شد. پس از چند هفته درناژ چرک و ترشح از زخم ها، در چند جای صورت حالت گودی ایجاد شد (شکل شماره ۷).



شکل شماره ۷

۸ - خانمی ۴۰ ساله متأهل دارای ۳ فرزند که چهارسال قبل به دلیل اخم بین ابروها به پزشک مراجعه کرده بود. در مرحله اول تزریق ژل در ناحیه بین ابروها انجام شد. پس از چند روز تزریق در ناحیه گونه ها انجام شد. چند روز بعد از تزریق در ناحیه کناره بینی آسسه تشکل شد که ژل همین ناحیه توسط پزشک معالج تخلیه گردید. به علت گود شدن گونه ها و ایجاد بدشکلی یک سال بعد توسط پزشک دیگری Dermofat گذاشته شد. به علت عود تورم شدید گونه ها، به مدت ۶ ماه از بنامتازون LA استفاده شد. درحال حاضر دفرمیتی نسبی صورت موجود است و تورم عودکننده در ناحیه صورت دارد.



شکل شماره ۸

باشد، تزریق آن آسان باشد، قیمت مناسب داشته باشد، مهاجرت نسجی نداشته باشد، در معاینات و بررسی های پاراکلینیکی اختلالی ایجاد نکند، تجزیه نشود و در صورت عدم پذیرش بیمار به راحتی بتوان آن را از بدن خارج کرد.

گرچه برای معرفی چنین ماده ای تلاشهای فراوانی شده است و علیرغم معرفی مواد متعدد با اثرات متنوع تاکنون هیچ یک نتوانسته است چنین جایگاهی را بدست آورد (۶)، با بررسی مواد تزریقی معرفی شده به عنوان پرکننده نسجی متوجه می شویم که کلیه موارد در بدو امر جاذبه های فراوانی برای استفاده داشتند ولی به مرور زمان این مواد در بدن عوارضی را ایجاد کردند و بعضی اوقات این عوارض به حدی بوده است که نه تنها نتیجه ای عاید بیمار نشد بلکه سلامت وی را نیز به خطر انداخت. تجربه منفی متعاقب مصرف سیلیکون تزریقی هنوز از خاطر جراحان پلاستیک یکی دونسل قبل پاک نشده است و سایر مواد از انواع قابل جذب هم نتوانسته رضایت دل بیماران و جراحان پلاستیک را بدست آورد. عوارض حاصل از مواد پرکننده نسجی در مواردی به حدی شدید است که می تواند جان بیمار را به خطر انداخته و واکنش و عفونت را به سایر نقاط بدن بکشاند. از طرفی در برخی موارد نقص زیبایی حاصل از عوارض به گونه ای چشمگیر است که حتی با انجام اعمال جراحی متعدد نه تنها حالت اولیه به شخص بر نمی گردد بلکه صدمات شدید روحی به بیمار و اطرافیان وی تحمیل می کند. اضافه بر صدمات جسمی و روحی به شخص و اطرافیان، موارد متعددی از اختلالات خانوادگی نیز در اثر بروز عوارض نقص زیبایی بوجود آمده است که آثار اجتماعی آن غیرقابل پیش بینی بود. بیماران بررسی شده توسط نویسنده مقاله تماماً از نتیجه تزریق ژل ناراضی بودند و از چنین عوارضی اظهار بی اطلاعی می نمودند. مهمترین درخواست تمام بیماران برگشت وضعیت بدن آنها به حالت عادی بود. بدشکلی های حاصل از تزریق این ماده غیرقابل توجه و میزان تغییر شکل در افراد مختلف متفاوت بود. علت ایجاد این عوارض در کنار عامل مهم ترکیب این ماده، می تواند ناشی از علل دیگری هم باشد. این علل می تواند شامل در دسترس عموم قرار گرفتن، آسان بودن تزریق، وجود منابع مختلف با نامهای متفاوت، عدم تسلط تزریق کنندگان به اصول تزریق پرکننده ها، شرایط نگهداری نامناسب دارو و استفاده ترکیبی (تزریق همراه با سایر مواد مثل بوتاکس) باشد.

نتیجه گیری

به نظر می رسد با توجه به عوارض متعدد بوجود آمده ناشی از

تزریق ژل و با توجه به اینکه اصلاح عارضه بوجود آمده در بعضی از بیماران علیرغم تلاش فراوان و اعمال جراحی متعدد میسر نشده است، باید برای استفاده قطعی این ژل در بیماران به ویژه در ناحیه صورت در فرمول یا موارد استفاده بازنگری شود. در پایان نویسنده برای تزریق مواد پرکننده نسجی موارد زیر را پیشنهاد می کند:

- ۱ - بهتراست از مواد غیرقابل جذب استفاده نشود.
- ۲ - از مواد غیرقابل جذب در مناطق باز بدن مانند صورت استفاده نشود.
- ۳ - در صورت نیاز به تزریق پرکننده بافتی، نوع قابل جذب مناسب ارجح است.
- ۴ - از ترکیب مواد پرکننده و سایر مواد مانند فلج کننده ها و مواد تقویتی خودداری شود.

مراجع

- 1- Ashinoff R. Soft tissue augmentation. Clinics in plastic surgery 2000; 27:479.
- 2- Evstatiev D. Late complication after injections of Hydrogel in the breast (corespondence and brief communications). Plast Reconstr Surg 2004; 113: 1878.
- 3- Christensen LH, Breiting VB, Aasted A, et al. Long-term effects of Polyacrylamide Hydrogel on human breast tissue. Plast Reconstr Surg 2003; 111: 1883.
- 4- Cheng NX, Wang YL, Wang JH, et al. Complications of breast augmentation with injected Hydrophilic Polyacrylamid Gel. Anesthetic Plast Surg 2002; 26:375.
- 5- Lee CJ, Kim SG, Kim L, et al. Unfavorable finding following breast augmentation using injected Polyacrylamide Hydrogel (correspondence and brief communications). Plast Reconstr Surg 2004; 114: 1967.
- 6- Fezza JP. Soft tissue augmentation with facial fillers. J facial plastic surgery 2004; 20: 109.