



خانم «کاتین تیلور» ۲۸ سال دارد. وی مدیر فروش یکی از شرکت‌های بزرگ است و مدام مسافرت می‌کند. روزی بعد از یک سفر طولانی با هواپیما، دریافت که پای راستش درد می‌کند. او که بیمناک شده بود، نزد پزشک معالجش شتافت. این حقیقت که درد تنها در یک پای خانم «تیلور» وجود داشت، مربوط به ساعت‌ها بی‌حرکت نشستن در هواپیما و مصرف قرص‌های ضدبارداری بود. آری! خون درون

رگ‌های پایش لخته شده بود. دکتر «باری تی. کاتزن»، متخصص بیماری‌های قلب و عروق در مؤسسه قلب و عروق میامی و پزشک معالج بانوی نامبرده چنین توضیح می‌دهد: «موقعی که جریان خون داخل رگ‌ها به کندی می‌گراید، لخته ایجاد می‌شود.» عدم تحرک دراز مدت قادر است جریان خون در رگ‌ها را آهسته گرداند. استفاده از قرص‌های ضدبارداری هم موجب به هم چسبیدن یاخته‌ها (سلول‌ها)ی داخل خون می‌گردد که این دو عامل به پدید آمدن لخته درون رگ‌ها می‌انجامد. استعمال دخانیات نیز در این میان نقش بسزایی دارد.

چنانچه مرض مزبور مداوا نشود، پا آماس کرده، درد به حدی شدید می‌گردد که بیمار از راه رفتن در می‌ماند. در پاره‌ای موارد، احتمال دارد لخته‌ها حرکت کنند و به سوی شریان ریوی روان شوند. به چنین وضعیتی، اصطلاحاً «آمبولی ریه» گویند. آمبولی ریه عبارت است از وجود لخته‌های خون داخل شش که قادر است به زندگی شخص پایان بخشد.

خانم «تیلور» پنج روز در بیمارستان بستری شد و داروهای ضد انعقاد خون به او تزریق کردند. بعد از آن هم می‌بایست داروهای خوراکی مصرف می‌کرد. وی به کلی بهبود یافت، چرا که بلافاصله به پزشک رجوع کرده بود. به قول دکتر «کاتزن»: «برخی مردم، دردهایی از این دست را به حساب دردهای عضلانی می‌گذارند و آن‌ها را دست کم می‌گیرند. ولی چنین نشانه‌هایی را نباید نادیده گرفت، به ویژه اگر دلیل قانع‌کننده‌ای برایشان نباشد.»

در این جا به هفت نشانه مهم دیگر هم اشاره می‌کنیم که مردم آن‌ها را سرسری می‌گیرند، حال آن که باید از نظر پزشکی مورد توجه قرار گیرند.



سرفه را سرسری نگیرید!

مترجم: ابوالفضل امیر دیوانی

عبارت‌اند از: تب، عرق‌ریزی شبانگاهی، کاهش وزن و درد قفسهٔ سینه. در مراحل پیش‌رفته هم امکان دارد بیمار دچار تنگی نفس شود. برپایهٔ اطلاعات واصله از مرکز مهار و پیش‌گیری بیماری‌ها در امریکا، سالانه افزون بر ۲۰ هزار آمریکایی به سل مبتلا می‌گردند. کودکان کم‌تر از ۵ سال، زنان جوان، کهن‌سالان و کسانی که با بیماران مسلول تماس دارند، بیش‌تر در معرض خطر ابتلا به این مرض‌اند.

در اغلب افراد، بیماری یاد شده عود نمی‌کند. «برت گرین» هم بعد از مصرف پادزیست (آنتی بیوتیک) کاملاً مداوا گردید.

چنان‌چه سرفه بیش‌تر از سه هفته به طول انجامد، احتمالاً نشانگر وجود سایر امراض، همچون برونشیت، حساسیت، دشواری گهگاهی تنفس (آسم) یا سرطان ریه است.

سرفهٔ پیاپی

«برت گرین» که در اوایل دومین دههٔ دوران زندگی‌اش به سر می‌برد، دانشجوی و ورزشکار است. او در طول سال تحصیلی، پی در پی سرفه می‌کرد و نزدیک به ۱۰ کیلو لاغر شده بود. خودش فکر می‌کرد که تمام این نشانه‌ها به خاطر فشار روانی ناشی از مسابقات ورزشی است، ولی عکس قفسهٔ سینه‌اش نشان داد که دچار سل شده است.

بیماری عفونی یاد شده توسط نوعی باکتری بروز کرده، در اصل، ریه‌ها را مبتلا می‌سازد و از راه ذرات ریز معلق در هوا انتقال می‌یابد. علایم عمدهٔ آن علاوه بر سرفهٔ شدید،



۳

تکرر ادرار شبانه

«جنی کارتز» ۴۵ ساله و مادر سه فرزند از این که در عرض فقط سه ماه نزدیک به ۱۰ کیلو وزن کم کرده، ذوق زده شده بود. با این حال، بیش‌تر اوقات احساس خستگی و سستی می‌کرد و هر شب چند بار از خواب بیدار می‌شد و به دست‌شویی می‌رفت.

یکی از دوستان بانوی نامبرده که خود دچار بیماری قند (دیابت) بوده و نشانه‌های این مرض را در او تشخیص داده بود، به وی پیش‌نهاد کرد که با دستگاه مخصوص، خون انگشتش را بگیرد تا میزان قند خونسش معلوم گردد. نتیجه مشخص شد و او به نزد پزشک رفت و شنید که به مرض قند نوع دوم (بزرگ‌سالان) گرفتار شده است.

اگر مرض مورد بحث معالجه نشود، به قلب، کلیه، چشم و سایر اعضای بدن آسیب وارد می‌کند. ولی در صورتی که با پرهیز غذایی، انجام حرکات ورزشی و تزریق انسولین یا داروهای دیگر، قند خون به اندازه متعادل برسد، این اندام‌ها مصون خواهند ماند.

گفتنی است که احتمالاً عفونت ادراری و بیماری پروستات نیز باعث تکرر ادرار شبانه می‌گردند.

۴

اسکال در بلع

«پیتر لوید» ۶۵ ساله، اضافه وزن داشت و تقریباً هر روز سوزش سر دل پیدا می‌کرد. ولی هنگامی که به اختلال بلع دچار گردید و حس کرد که قادر نیست غذا را به سادگی ببلعد، به نزد پزشک شتافت. او با استفاده از دستگاه درون‌بین (آندوسکوپ)^۱ مشاهده کرد که بخش انتهایی لوله مری بیمار دچار تنگی خوش‌خیمی^۲ شده است و نمی‌گذارد غذا به راحتی بگذرد. پژوهش‌ها حکایت از آن دارند که تنگی مری، بر اثر بازگشت پی‌درپی اسید معده به درون مری^۳ پدید می‌آید. در این زمینه، چاقی نیز عامل خطرآفرینی است.

پزشکان بادکنک کوچکی را داخل مری «پیتر لوید» وارد و آن را باد کردند تا تنگی موجود برطرف شود. سپس داروی ضداسید معده به وی دادند تا عارضه‌اش برنگردد.

به فرض اگر «لوید» مسئله را سرسری می‌گرفت، چه رویدادی رخ می‌نمود؟ دکتر «ریچارد لاک»، متخصص دستگاه گوارش چنین اظهار می‌دارد: «در چنین وضعی، گشاد ساختن مری به یاری بادکنک، خطرهای بیش‌تری در پی داشت و ممکن بود سبب خونریزی شود.»

اختلال بلع چه بسا نشانه سرطان مری هم می‌تواند باشد.



تغییر حالت سردرد

دل دردهای شدید


«مارتا رابینوویتس» که ۷۷ سال دارد، چندین سال است گاه گاه سردرد می‌گیرد. ولی بهار امسال به سردردهایی مبتلا شد که تا آن زمان بی‌سابقه بود. این سردرد شدید و ضرباندار، نیمه شب یا صبحدم، یک طرف سرش را فرا می‌گرفت.

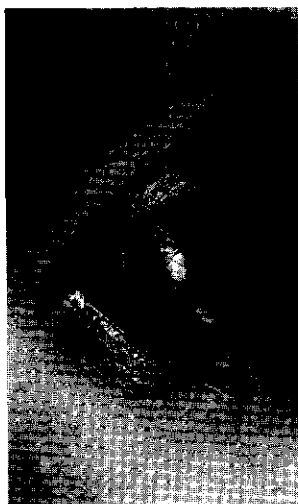
دکتر «رابرت کانیس»، روماتیسم شناس ساکن شیکاگو بعد از معاینه، پی برد که او به مرض «آماس سرخرگ گیجگاهی»^۱ دچار شده است. در این بیماری، شریان‌هایی که خون‌رسانی شقیقه، صورت و زبان را عهده دارند، ملتهب می‌گردند. از سایر نشانه‌های مرض مزبور که نوعاً پس از ۵۰ سالگی روی می‌دهد، درد ناحیه گیجگاه، حساسیت پوست سر، اختلال بینایی و درد فک و زبان، به ویژه بعد از جویدن یا حرف زدن را می‌توان نام برد. پزشک مذکور، برای بانوی پیش گفته، داروهای «کورتیکواستروئید»^۱ تجویز نمود که آماسش را به کلی فرو نشانند.

پزشک یاد شده بر این باور است که اگر به نوعی سردرد شدید گرفتار شدید، مخصوصاً چنان‌چه یک طرف سرتان را بگیرد، باید به متخصص امر رجوع کنید. در صورتی که بیماری را نادیده بگیرید، ممکن است به نایبایی شما بینجامد.

«لورا مان‌سینی» که ۵۸ سال دارد، شبی پس از خوردن شام چنان دل درد طاقت‌فرسایی گرفت که داروهای ضد اسید معده هم دردش را ساکت نکردند. موقعی که به پزشک تلفن کرد و جریان را برایش شرح داد، پزشک معالجش از وی خواست که به بخش فوریت‌های پزشکی رجوع کند.

در بیمارستان، دستگاه فرا صوت (سونو گراف) نشان داد که سنگ صفراوی، مدخل کیسه صفرا را طوری بسته است که صفرا نمی‌تواند از آن خارج شود و از همین روی،





در عرض
چند دقیقه، تاری
دیدوی مرتفع
شد. در طی دو
هفته بعد، چند
دفعه هم این
وضع پیش آمد. از
همین رو، بر آن
شد که مورد

معاینه قرار گیرد. دکتر «هارولد پی آدامز»،
عصب شناس دانشکده پزشکی آیووا بعد از
معاینه متوجه گردید که این آقا چند سکنه
خفیف هم کرده است. در پی آزمایش بیشتر
آشکار شد که سرخرگ سباتی (کاروتید)^۱
چپش دچار تنگی و انسداد شدید گشته است.
باید گفت که خون‌رسانی چشم چپ و
قسمت‌هایی از سمت چپ مغز، به عهده این
شریان است.

گاه می‌شود این گرفتگی را با دارو بر
طرف ساخت. ولی در مورد «دافی»، جراحی
ضرورت داشت. پزشکان انسداد موجود در
شریان کاروتید را از بین بردند و درحال
حاضر، وی به راحتی می‌تواند مطالعه کند.
چنان‌چه او نسبت به اختلال بینایی مختصرش
بی‌توجه شده بود، احتمالاً دیدش را برای
همیشه از دست می‌داد.

کاهش دید موقتی یک چشم می‌تواند از
یک سو حاصل بیماری خود چشم باشد، مانند
آب سیاه^۲ و از سوی دیگر ممکن است نشانه
سکنه مرگ آفرین مغزی هم باشد.

فشار داخل کیسه، افزایش یافته است.

شمار زیادی از مردم، سنگ کیسه صفرا
دارند که هیچ عارضه‌ای نداشته، درمانش
ضروری نیست. امکان دارد این گونه اشخاص
گهگاه دچار دل درد خفیفی شوند که حداکثر نیم
ساعت به درازا می‌انجامد و بعد از میان
می‌رود. لکن دکتر «جانسن تیستل» که جراح و
متخصص دستگاه گوارش در مرکز پزشکی
«مه‌یر» است، می‌گوید: «چنان‌چه درد بیش‌تر
از چند ساعت طول بکشد، امکان دارد آماس
بسیار شدید کیسه صفرا وجود داشته باشد که
در صورت مداوا نشدن، به قانقاریا و پارگی
کیسه صفرا منتهی شود.»

کیسه صفرای بیمار در آورده شد، اما در
پاره‌ای موارد، دارو درمانی انجام می‌یابد. درد
حاصل از کیسه صفرا معمولاً در سمت راست
و بالای شکم احساس می‌گردد و برخی اوقات
به پشت و بین استخوان‌های کتف انتشار
می‌یابد.

اختلال بینایی موقت در یک

چشم

«ریموند دافی» ۶۰ سال دارد و کشاورز
است. یک روز عصر که وی سرگرم مطالعه
روزنامه بود، ناگهان جلوی چشمش تدریجاً تاری
شد. وقتی دیدگانش را بررسی کرد، پی‌برد که
چشم راستش روشن و واضح می‌بیند، ولی
جلوی چشم چپش را هاله تار خاکستری رنگی
فراگرفته است.

در آن حالت، ضایعات اولیه سرطان را می‌شد توسط لیزر^۱ یا یک عمل جراحی کوچک سرپایی مداوا کرد. همچون سایر سرطان‌ها، اگر درمان زودتر آغاز گشته بود، مدت زنده ماندن بیمار بیش‌تر می‌شد.

اگر شما یکی از نشانه‌های فوق را دارید، بهتر است خود را به پزشک برسانید. در هر مورد، تشخیص زودهنگام، امکان بهبودتان را افزون می‌سازد. در صورتی که پزشکتان، نشانه بیماری‌تان را بی‌خطر دانست، دست‌کم فکرتان آسوده می‌شود.

پی‌نوشت‌ها:

- 1- PULMONARY ARTERY
- 2- PULMONARY EMBOLISM
- 3- CDC= CENTER FOR DISEASE CONTROL AND PREVENTION
- 4- TYPE II (ADULT- ONSET)DIABETES
- 5-ENDOSCOPE
- 6- BENIGN STRICTURE
- 7- GER = GASTROESOPHAGEAL REFLUX
- 8- THROBING PAIN
- 9- TEMPORAL ARTERITIS
- 10- CORTICOSTEROID DRUGS
- 11- CAROTID ARTERY
- 12- GLAUCOMA
- 13- RADIATION
- 14- LASER = LIGHT AMPLIFICATION BY STIMULATED EMISSION OF RADIATION

منبع:

Reader's Digest

لکه سفید در دهان

«ورا جوارز»، ۵۷ سال دارد و روزانه یک بسته سیگار می‌کشد. روزی دریافت که لکه سفیدی در گوشه راست زبانش پدیدار گشته است. چون از این بابت دردی حس نمی‌کرد، اهمیتی به آن نداد. چند هفته بعد لکه مزبور شروع به خون‌ریزی کرد و تلفظ حرف «تی» برای او دشوار شد. سه ماه از این مقدمه نگذشته بود که بروز توده‌ای در طرف راست گردن، توجه این خانم را به خود جلب کرد. زمانی که با پزشک معالجش به رایزنی پرداخت، دیگر سرطانش پیش‌رفت کرده بود. به ناچار بخشی از زبانش را برداشتند و پرتو درمانی^۲ بعد از عمل جراحی به بعضی غدد بزاقی‌اش لطمه زد تا جایی که دهانش یک‌باره خشک شد.

به نظر دکتر «جیمز اندیکرت»، متخصص سرطان در مرکز سرطان لی موفیت و مؤسسه پژوهشی تامپا در فیلادلفیا، «توده سفید رنگ موجود روی پوست صورت، لب یا داخل دهان ممکن است از نخستین نشانه‌های سرطان باشد.»

در صورتی که خانم «جوارز» همان دفعه اول که لکه سفید را روی زبانش دید، به پزشک مراجعه می‌کرد، آیا سرنوشتش دگرگون می‌شد؟ بنا به گفته دکتر «اندیکرت»